Aus dem Frauenspitale Basel-Stadt.

Beitrag zur Uterusruptur nach Kaiserschnitt.

Inaugural-Dissertation

zur

Erlangung der Doktorwürde

in der

gesamten Medizin

verfaßt und vorgelegt

der

hohen medizinischen Fakultät der Universität Basel

von

Albert Wyß,

Bezirksarzt der Allg. Poliklinik Basel.

Leipzig 1912.

Verlag von Georg Thieme.

Aus dem Frauenspitale Basel-Stadt.

Beitrag zur Uterusruptur nach Kaiserschnitt.

Inaugural-Dissertation

zur

Erlangung der Doktorwürde

in der

gesamten Medizin

verfaßt und vorgelegt

der

hohen medizinischen Fakultät der Universität Basel

von

Albert Wyß,
Bezirksarzt der Allg. Poliklinik Basel.

ACAD.
LUGD.BAT.
BIBL.

Leipzig 1912.
Verlag von Georg Thieme.

Gedruckt mit Genehmigung der hohen Fakultät.
Ref.: Professor **von Herff**.

In Dankbarkeit

seinem lieben Vater

gewidmet vom Verfasser.

Digitized by the Internet Archive
in 2026

https://archive.org/details/IA41546706_0081

In der heutigen Zeit der Hochflut der Anwendung des Kaiserschnittes erscheint es dringend notwendig, die Schattenseiten dieser Operation schärfer nachzusehen, speziell die Frage des Aufplatzens der Uterusnarbe bei späterer Schwangerschaft oder Geburt zu studieren. Zu diesem Zwecke wurden mir zwei Fälle von Uterusruptur nach Kaiserschnitt zur genaueren mikroskopischen Untersuchung zur Verfügung gestellt. Daran anknüpfend, unterzog ich die vorliegende Kasuistik einer genaueren Durchmusterung.[1])

Es handelt sich in vorliegender Arbeit natürlich weniger darum, Fälle zu sammeln, wo die Uteruswunde nach alter Methode keiner Naht unterzogen worden war, als vielmehr die Resultate der neueren Nahtmethoden kennen zu lernen und zu prüfen, ob die großen Erwartungen, die man auf die neuen Methoden gesetzt, sich voll erfüllt haben. Nur der Vervollständigung halber nahm ich einige andere unglückliche Zufälle nach Kaiserschnitt, z. B. Ruptur der Uteruskaiserschnittwunde, Uterusbauchdeckenfisteln nach Sect. caes., Platzen der Bauchdecken und Dehiszenz der Bauchdeckennarbe nach Kaiserschnitt, mit in die nachfolgende Tabelle auf.

[1]) Bereits hatte ich aus der betreffenden Literatur die entsprechenden Fälle gesammelt, als Dahlmanns Abhandlung erschien und meine Zusammenstellung um 3 neue Fälle bereicherte. Weils Dissertation über das gleiche Thema, die mir erst vor ein paar Wochen zugegangen ist, brachte mir keinen neuen Fall, da der von ihm näher beschriebene bereits 1909 von Weber veröffentlicht worden war; wie es denn nach meiner Beobachtung in der Literatur häufig vorgekommen ist, daß ein und derselbe Fall von verschiedenen Autoren oder vom gleichen Autor in verschiedenen Zeitschriften besprochen werden. Infolgedessen war es oft nur durch eingehenderes Studium dieser Veröffentlichungen möglich, die betreffenden Fälle als identisch nachzuweisen. So hat sich u. a. in Weils Tabelle Fall 20 als mit Fall 21 identisch herausgestellt (Hartmann-Franz), ebenso 11 und 14 (Prüsmann-Henkel).

Doch zuvor die beiden im Frauenspitale Basel-Stadt beobachteten Fälle.

Fall I.

Frau P., 27j. IIpara.

Am 4. XI. 1908 Entbindung durch Kaiserschnitt in einem Privatspital wegen hochgradiger Ödeme der äußeren Genitalien, Nephritis mit Ödemen an den Beinen und angeblich eines eklampt. Anfalls. Pat. soll damals keine Wehen gehabt haben. Sectio caesarea conservativa: Schnitt in der Linea alba vom Proc. xiphoideus bis zur Symphyse. Herauswälzen des Uterus, welcher durch einen Medianschnitt eröffnet wird. Nach Extraktion des lebenden Kindes, dessen Geburtsgewicht 5250 g betrug, Entfernung der Placenta, Schluß der Uteruswunde mittels tiefgreifender Seidenknopfnähte, darüber serosa-seröse fortlaufende Seidennaht. Vereinigung der Bauchdecken durch Peritonealseidennaht, Fascienseidennaht, fortlaufende Katgutnaht der Haut, Anwendung der Michelschen Klammern.

Nach der Operation Narkosenpneumonie. Infolge des Hustens Wiederaufplatzen der Bauchdeckenwunde am 9. Tage, nachdem am Tage vorher die Klammern entfernt worden waren. Vorgefallene Därme mußten reponiert werden. Neue Naht. Zweimonatliche Eiterung der Bauchwunde. Später mehrere Fadenfisteln, deren letzte noch bis zum Tage der Aufnahme bestand.

Die jetzige Gravidität verlief, abgesehen von leichter Schwellung der unteren Extremitäten, ohne wesentliche Beschwerden.

Heute, am 30. VI. 1910, mußte Pat. auf den Morgenkaffee hin brechen. Alsbald (ca. um 10 Uhr) bekam sie plötzlich sehr starke Schmerzen im Leibe. Es wurde ihr übel. Nachdem sie wieder ins Bett gebracht war, hielten die Schmerzen noch an. Die sonst blühend aussehende Frau wurde sehr blaß; sie war beständig fast ohnmächtig. Der um 12 Uhr erschienene Hausarzt fand die Frau kollabiert, den kuglig gestalteten Leib gegen die letzten Tage bedeutend stärker aufgetrieben (vor etwa 2 Tagen 105 cm, jetzt über 120 cm Leibesumfang). Er glaubte zunächst den Transport ins Spital wegen des — bis 1 Uhr dauernden — Kollapszustandes nicht riskieren zu dürfen und ließ Prof. v. Herff rufen. Dieser traf mit seinen Assistenten um 1,50 Uhr p. m. ein. Der Zustand der Pat. hatte sich inzwischen etwas gebessert. Mittelgroße, gutgenährte Brünette von grazilem Knochenbau. Puls 100. Noch immer starke Schmerzen. Pat. soll die letzte Regel am 8. Oktober 1909 gehabt, die ersten Kindsbewegungen Mitte Februar gespürt haben. Es seien noch keine Geburtswehen eingetreten. Nabel verstrichen, verschwindet in der breiten Operationsnarbe. In der Narbe eine Fadenfistel. Bauchdecken sehr stark gespannt, druckempfindlich. In den abhängigen Partien keine Dämpfung nachweisbar. Fundus steht am Proc. xiph. Kind in Längslage. Kindsbewegungen werden keine mehr gefühlt; Herztöne sind nicht zu hören. Dist. spinar. 26, Dist. cristar. 29. Conj. ext. 20 cm. Muttermund geschlossen. Promontorium nicht erreichbar. Über die Diagnose ist man sich klar: Ruptura uteri in graviditate (zirka um 10 Uhr a. m.).

2,10 Uhr p. m. erfolgt der Spitaltransport; während dessen viele Schmerzen etwas Erbrechen.

2,45 Uhr p. m. Operation: Chloroform-Äther-Sauerstoffnarkose. Desinfektion: Aceton-Alkohol āā, 4 Min. Jod-Dammarbenzoe-Wundschutz. Medianer Hautschnitt in der alten Narbe zwischen Nabel und Symphyse. Durchtrennen der dünnen, anämischen Bauchdecken. Sofort bei der Eröffnung des Peritoneums fließt schwarzes flüssiges Blut aus der Bauchhöhle. Der Schnitt wird rasch nach oben verlängert; die eingehende Hand fühlt alsbald die Rupturstelle, medianventral am Fundus. Die Hand kann eben durch das Loch in den Uterus eingeführt werden; die Fruchtblase wird gesprengt und die Öffnung im Uterus rasch fundalwärts etwas vergrößert. Die tote, in Steißlage sich befindende Frucht wird am Fuß (um 3 Uhr p. m.) extrahiert und abgenabelt. Es zeigt sich nun, daß der Uterus an der Anheftungsstelle der Placenta geplatzt ist, so daß in ganzer Ausdehnung der Rupturöffnung die Placenta vorliegt. Die Bauchhöhle ist angefüllt mit Massen von Gerinnseln, flüssigem Blut, verdünnt mit Ascitesflüssigkeit. Ligatur und Lostrennung einiger Netzadhäsionen. Da die Frau schon sehr viel Blut verloren hatte (Menge des Blutes in der Bauchhöhle wohl $1^1/_2$ l) und jede weitere. auch geringste, Blutung zum Tode führen konnte, wird auf eine Naht des (ja noch nicht in der Geburt befindlichen) Uterus verzichtet und die Exstirpation des Organes nach Porro beschlossen: Umstechen und doppelte Ligatur der rechten Plica ovariopelvica, des r. Lig. rotundum, Spaltung des r. Lig. latum bis zur Cervix hinunter, Umstechen und Ligatur der großen Uteringefäße, Durchtrennung aller dieser Gebilde und Gefäße. Querspaltung und Abschieben des peritonealen Überzuges der Blase von der vorderen Cervixwand. Desgleichen Umstechung, Ligatur und Durchtrennung links der Plica ovariopelvica, des Lig. rot., des Lig. lat. und der Uteringefäße. Auch auf der Hinterfläche des Uterus wird der Peritonealüberzug quer gespalten und nach unten abgeschoben. Dann wird die Cervix mit einer Kugelzange gefaßt und der Uterus supravaginal amputiert. Keilförmige Exzision aus der Cervix, Vernähen des Defektes durch einige Katgutknopfnähte. Der Stumpf wird nach der Methode von Kelly-Cullen gedeckt durch Herüberziehen der Peritoneal- und Ligamentstümpfe gegen die Mitte zu, und zwar wird rechts und links je eine Naht gelegt durch vorderen Peritonealrand, Lig. rot., Lig. lat., Plica ovariopelvica, hinteren Peritonealrand, Cervixstumpf. Die Deckung wird vervollständigt durch einige seroseröse Katgutknopfnähte, die Blasenserosa über den Stumpf hinweg an das Peritoneum der hinteren Cervixwand befestigt. Austupfen und Revision der Bauchhöhle, Kampferöl. Naht der Bauchwunde: Peritoneum fortlaufend; Fascie mit Katgutknopfnähten nach Noble; Haut mit Serres fines. Tinct. benzoës jod. Gaze-Watte-Heftpflasterverband. Der reife, tote Knabe maß 56 cm und wog 5750 g.

Der nach Porro exstirpierte Uterus wird mit der Placenta in toto in Formol aufbewahrt.

Verlauf nach der Operation:

30. VI. Pat. erholt sich gut von der Operation. Wegen Unruhe Mô 0,005 auf die Nacht; schläft darauf ordentlich.

1. VII. Pat. sieht noch blaß aus, fühlt sich aber wohl; keine Schmerzen. Auf Physostigmin und Glyzerinklistier Wind und Stuhlgang. Abends leichtfebrile Temp. (38° C). Puls etwas beschleunigt (116). Allgemeinbefinden gut.

Weiterer Verlauf in jeder Beziehung befriedigend. Die Frau steht am

5. Tage auf, am 10. Tage werden die Serres fines entfernt. Heilung per primam bis auf eine kleine Nekrose am unteren Wundwinkel.

16. VII. Entlassungsbefund: Brüste sezernieren nicht mehr. Bauchdecken ganz schlaff. Wunde vollständig geheilt. Uterusstumpf frei beweglich; nirgends ein Exsudat; Cervix geschlossen.

Makroskopische Beschreibung des Präparates.

Das ganze in Formol gehärtete Präparat (siehe Fig. A 1—3), welches den Uterus bis zur Cervix, die Adnexe und die Placenta umfaßt, wiegt 1760 g. Länge (von der Cervix bis zum Fundus) 18 cm; über den Fundus ragt der oberste Placentarteil 5 cm hinaus. Breite am Fundus 20 cm; Dicke des Corpus $9^1/_2$ cm; größter Umfang am Fundus 50 cm. Am linken Ovarium zeigen sich die narbig-strahligen Einziehungen des Corpus lut. ver.; sonst sind die Adnexe ohne Besonderheiten. Der Uterus ist asymmetrisch, indem der rechte Tubenwinkel enorm stärker ausgebuchtet und vorgewölbt ist als der linke. Der Riß in der Medianlinie reicht vom Fundus ca. 7 cm in die ventrale Uteruswand herab. Fundalwärts wurde der Riß zur leichteren Extraktion des Kindes bei der Operation um ca. 3 cm durch Schnitt dorsalwärts verlängert. An den 12 cm auseinanderklaffenden Rißrändern finden sich vereinzelte bandartig-filamentöse Adhäsionsüberreste. Die dicke Placenta ist an der Rißstelle hervorgequollen; sie ist der ganzen vorderen Uteruswand adhärent und greift außerdem in der rechten Tubenecke etwa 3 cm auf die Hinterwand über. Die — am Präparat zirka 40 cm lange — Nabelschnur, von den zerrissenen Eihäuten umgeben, inseriert genau der Rißstelle gegenüber. Im rechten Drittel mißt die Dicke der Placenta $2^1/_2$ cm, während hier die Uteruswand $^1/_2$ cm beträgt. Im linken Drittel ist die Placenta 1 cm, die entsprechende Uteruswand dagegen 2 cm dick. Ähnliche Dickenverhältnisse bieten die analogen Stellen der Hinterwand, so daß die ganze linke Uterushälfte über eine bedeutend massigere Wandung verfügt als die rechte. Im unteren Abschnitt der erstmaligen Sektionsinzision findet man makroskopisch keine Spur von einer Narbe und es gehen dort die Muskelbündel wie an anderen intakten Stellen wirrlamellös ineinander über. Im fundalen Abschnitt dagegen erscheint die Uterusoberfläche mit nach der Mittellinie zu konvergierenden, etwas feinfurchigen Einziehungen. Im Bereich der Rißränder, nicht aber an den Rändern des Operationsverlängerungsschnittes, sieht man die Gewebsfaserzüge konvergieren und jederseits konisch endigen. Es macht den Eindruck, als ob beide Enden seinerzeit nie zur vollständigen Verwachsung in allen Schichten gekommen wären, so abgerundet und für sich abgeschlossen sind dieselben; ihr weißlicheres Gewebe sticht deutlich von der mehr grauroten muskulären Umgebung ab, während noch spärliche blutdurchtränkte zerfetzte Membranreste (Serosa?) an ihrem Peritonealrande flottieren.

Mikroskopischer Befund.

Da es sich im vorliegenden Falle hauptsächlich um die histologische Untersuchung der Rißränder und ihrer Umgebung handelt, werden speziell zwei korrespondierende Rißrandstücke mit der entsprechenden adhärenten Placenta aus der ventral-fundalen Uteruswand und ebensolche zwei dorsal am Fundus exzidiert, je in $^1/_2$ cm dicke Blöcke zerlegt und das überschüssige Formol durch

Wässern entfernt. Allmähliche Härtung in 70%, 96%, absolutem Alkohol und Äther-Alkohol. Einbetten in Celloidin, Anfertigen von 10—15 μ dicken Serien-Mikrotomschnitten. Jeder 10., 20. usw. Schnitt einer Blockserie wird mit Hämalaun-Eosin, jeder 11., 21. usw. nach Weigert, jeder 12., 22. usw. nach van Gieson gefärbt.

Die Präparate von dorsal-fundalwärts zeigen betreffs Elastinfärbung nichts Besonderes; Hämalaun-Eosin weist gute Kern- und Protoplasmafärbung nach; van Gieson (s. Fig. A 8 u. 9) zeigt deutl. Differenzierung der gelben kräftigen Muskelfasern vom roten Bindegewebe. Die Muskulatur reicht hier überall bis an den Schnittrand, wo sie mit scharfer Fläche endigt. Die Decidua vera mit Überresten der Reflexa ist teilweise abgehoben und gefaltet. — Auf der Höhe des Fundus haben die Präparate einen schmäleren Rand, gegen den zu das Bindegewebe auffallend stark ausgebildet ist, während die Muskelbündel immer spärlicher werden. Sie gehören der Kaiserschnittsnarbe an. Die Gewebszüge verlaufen an den Rißrändern gegen die Decidua basalis zu konvergierend, so daß das Ende mehr oder weniger zugespitzt erscheint. Einzelne Partien des fibrillären derben Narbengewebes sind hämorrhagisch durchsetzt und teilweise hyalin. Blutgefäßreiches, lockeres Bindegewebe findet sich an Stelle des zum Teil abgerissenen Peritonealepithels. Die Serotina grenzt sich nicht überall deutlich von der Muscularis ab. — Links ventral-, fundal- und cervixwärts (s. Fig. A 7 u. 5) bietet sich folgendes Bild: Nur wenige Muskelbündel reichen peritonealwärts näher an den Rißrand heran, alle andern konvergieren mehr oder weniger gegen diese zu. Der Rißrand selbst ist bindegewebiger Natur. Auf dieses Narbengewebe greift die Serotina über, und zwar bis unter die Serosa hin. Die Decidua basalis schickt ab und zu unregelmäßige Gruppen von Deciduazellen in das Narbengewebe und die Muscularis hinein. Das Bauchfell ist stellenweise durch Blutung abgehoben, von Fibrin belegt, mit deutlichem Rißende versehen. Im übrigen ist die Placenta von der Serotina abgerissen und es haften nur noch spärliche Zotten an derselben. — Rechts ventral-, fundal- und cervixwärts (s. Fig. A 6 u. 4) sieht man die Muskulatur gegen die Mitte des Rißrandes zu retrahiert. Die übrigen Gewebszüge verlaufen entsprechend gegen diese Einziehung zu. Dem Narbenrand entlang findet man hier keine Serotina, wohl aber Placentarzotten, welche sich da und dort tief in das Narbenbindegewebe, unter die Serosa, selbst in die Muskelbündel eingefressen haben. Zwischen diesen Chorionzotten findet sich reichlich Blut. Ebenso ist das Narbengewebe, welches vielfach, besonders um die Blutgefäße herum, hyalin verändert ist, teilweise hämorrhagisch durchsetzt. Eine eigentliche Rißstelle ist hier nur im Gebiete dieser Zotten und des Peritoneums vorhanden, während das Narbengewebe intakt ist. Die Weigertsche Färbung der elastischen Fasern fiel im Rißgebiet weniger kräftig aus als in den dorsal-fundalen Präparaten.

Epikrise.

Im vorliegenden Falle wurde der erste Kaiserschnitt wegen des Vulvaödems nach Nephritis und einem fraglichen eklamptischen Anfall ausgeführt. Die $1^1/_2$ Jahre dauernden Bauchdeckenfisteln können durch die Fasciennaht, aber auch durch solche der Uterus-

naht bedingt worden sein. Die folgende Gravidität verlief normal, bis unmittelbar vor der Niederkunft, ohne daß Wehen vorausgegangen wären, Erbrechen des Morgenkaffees den Uterus zum Platzen bringt. Nicht auszuschließen ist natürlich auch die Möglichkeit, daß das Erbrechen selbst das erste Zeichen der stattgehabten Ruptur gewesen ist, worauf Blutung mit Schok erfolgte. —

Die linke hintere Uterushälfte des nach Porro gewonnenen Präparates erscheint wohl nur deshalb bedeutender retrahiert und mit relativ dickerer Wandung versehen als die rechte vordere, weil sich erstere nach der Extraktion des Riesenkindes, das sich in Steißlage vorfand, ausgiebiger kontrahieren konnte als letztere, deren Kontraktionsfähigkeit durch die Placentarinsertion eingeschränkt war. Es ist sogar anzunehmen, daß der kindliche Kopf auch die linke Tubenecke stark ausgebuchtet hatte, was bei dem außerordentlich großen Kinde, das schwerste, das im Frauenspitale unter 13000 geboren worden ist, übrigens nicht zu verwundern ist, einem Kinde, wie Dr. Motoi Oyamada unter ca. 35000 in der Münchner Universitätsfrauenklinik geborenen Kindern nur eines ausfindig machen konnte.

Der makroskopische und mikroskopische Befund zeigt, daß der Uterus im fundalen Abschnitt der Kaiserschnittnarbe rupturierte. Der Rupturgegend war Netz adhärent. Diese Adhäsionen waren teils schon vor der Operation losgerissen, teils wurden sie durch den chirurgischen Eingriff gelöst. Bei der mikroskopischen Untersuchung der Rißgegend zeigte sich denn auch die Serosa mancherorts ihres Deckepithels beraubt oder sogar in den tieferen Partien ihrer Bindegewebsschicht unregelmäßig abgerissen. Dorsal-fundalwärts bieten die Rißränder oder, hier besser gesagt, die Schnittränder nichts Besonderes. Anders steht es auf der Höhe des Fundus: Hier war es nie zu einer Verwachsung der Wundränder in ihrer ganzen Breite gekommen, sondern nur die Abschnitte dicht unter der Serosa scheinen geheilt zu sein. Im Gegensatz zu den scharf abgesetzten breiten Schnitträndern dorsal-fundalwärts sieht man hier die Ränder flötenschnabelförmig auslaufen, deren Kanten aus der eingebuchteten Serosa mit der Decidua vera bestehen, welche einen schmalen Narbengewebsstreifen zwischen sich fassen. Eine Vereinigung beider Schnittränder hatte also seinerzeit an dieser Stelle nur die Serosa, Mucosa und der verhältnismäßig äußerst dünne Narbenstreifen besorgt. Diese nicht im geringsten widerstandsfähige Narbe platzte. — Auf der Vorderseite, wo die Placenta inserierte, ist die Decidua basalis längs dem linken Narbenrande bis unter das

Peritoneum hin ausgebildet. Es konnte sich also auch da nicht um eine solide Verwachsung der ganzen Wundränder gehandelt haben. Wollte man annehmen, die Serotina sei erst nachträglich in die feste Narbe, welche beide Enden verbunden gehabt hätte, hineingewachsen, dann wäre es unerklärlich, warum sie sich als Fortsetzung auch am rechten Rißrande nicht nachweisen läßt. Es besteht also die größte Wahrscheinlichkeit, daß sich im Gebiete des rechten Narbenrandes infolge stärkerer Retraktion desselben keine Mucosa und damit keine Decidua entwickelte, daß sich die Chorionzotten teils an die Serotina des linken Narbenrandes anlegten, teils aber auch an den benachbarten rechten Narbenrand gelangten und sich in diesen hineinfraßen, daß sie schließlich ungehindert bis in die Muscularis und unter die Serosa vordringen konnten. Die narbigen Stümpfe an der Rupturstelle ventral waren bloß durch das Bauchfell verlötet. Trotzdem das Ganze durch flächenhafte Verwachsung mit dem Netz an Festigkeit etwas gewonnen zu haben scheint, mußte es doch in der ohnehin schon äußerst gedehnten Uteruswand einen gefährlichen locus minoris resist. abgeben. Eine etwas kräftige Schwangerschaftswehe, die den intrauterinen Druck einigermaßen erhöhen konnte, mußte diese Stelle zum Platzen bringen und — das Unglück war geschehen. — Die Verlängerung des Risses in der ventralen Uteruswand cervixwärts liegt außerhalb des Bereiches einer Narbe; hier erscheint die Uterusmuskulatur völlig regeneriert.

Dieser Fall stellt eine Reihe von Tatsachen fest, eine Kombination an ein und demselben Fall, wie sie unseres Wissens in der Literatur noch nicht beschrieben worden ist: An der Fundushöhe Verwachsung der Serosa und der Mucosa, die spitzauslaufende schmalkantige Muscularis mit Narbengewebe zwischen sich fassend; ventral-fundal Verwachsung nur der beiden Peritonealränder unter Mitbeteiligung des Omentum maius, Entwicklung der Schleimhaut und Decidua serotina auf dem linken Narbenrand, destruierendes Wachstum von Chorionzotten in die rechte Narbenrandgegend bis unter den Bauchfellüberzug und in die Muscularis hinein, ventral-cervikalwärts völlige Restitutio ad integrum des Muskelgewebes im Bereiche der Uteruskaiserschnittwunde.

Der Entzündungsprozeß, welcher die Heilung komplizierte, hatte sich also offenbar nur im ventral-fundalen Abschnitt der Kaiserschnittwunde abgespielt, wofür übrigens auch die Netzadhäsionen, welche sich nur dort vorfanden, zu sprechen scheinen.

Die an und für sich schon sehr wenig widerstandsfähige Narbe

des ersten Kaiserschnittes wurde durch die Chorionzotten angefressen, was ihre Haltbarkeit noch auf das äußerste schwächte, so daß schließlich jeder höhere Binnendruck in der Uterushöhle notwendigerweise ihr Platzen herbeiführen mußte.

Der vorliegende mikroskopische Befund hat insofern teilweise Ähnlichkeit mit dem von Eckstein beschriebenen Fall, als sich dort die Decidua längs der ganzen Rißstelle bis zur Serosa nachweisen ließ. Auch Woyer und Werth wollen an den Rißrändern Deciduazellen beobachtet haben. In allen diesen Fällen war die Placenta der Narbe adhärent. Ein Analogon zu dem Eindringen von Chorionzotten in den rechten Rißrand teilt Alexandroff mit, welcher die Zotten in das Myometrium hineingewachsen fand an einer Stelle, wo die Serotina verschwunden war. Ebenso sollen in dem jüngst von Schick veröffentlichten Fall narbendestruierende Zotten vorgelegen sein. Richters Angabe in der Sitzung der gynäkologischen Gesellschaft zu Dresden 1909, daß in einem seiner beiden Rupturfälle die Narbe von Placentargewebe durchwachsen wäre, begegnete ungläubigem Kopfschütteln von seiten einzelner Kollegen. Nachdem sich nun seither ähnliche Fälle einwandfrei wiederholt, dürfte wohl kaum mehr an der Möglichkeit solcher Vorkommnisse gezweifelt werden.

Fall II.

Frau Sch., 26j. IIpara. Mutter mit 47 Jahren an Tabes gestorben; Vater verunglückt; Geschwister gesund. Pat. lernte mit $2^1/_2$ Jahren gehen, war stets ein schwächliches Kind, war nicht gestillt worden. Mit 11 Jahren Scarlatina und Diphtherie, nachher auffallende Schwäche in den Beinen (postdiphther. Parese?). Es bilden sich X-Beine, welche im 15. Lebensjahre in der hiesigen chirurgischen Klinik durch Osteoklasie behandelt wurden. Menarche im 15. J., anfangs anteponier. Menses mit viel Molimina, später regelmäßig 4wöchentlich, 6tägig. 1905 Sectio caesarea classica wegen rachitisch allgemein verengten Beckens. — Dist. spin. 22, Dist. crist. 23, Dist. tuber. ischii 10, Coni. ext. 16,5, Coni. diag. 9, Con. vera 7,5, querer Durchmesser des Beckeneingangs 9,5 cm. Beine sehr kurz; Oberschenkel stark nach außen gebogen. Größe der Pat. 132 cm. — Wochenbett febril. Endometritis putrida.

Operationsbericht: 27. III. 1905 Wehenanfang. 28. III., 8,15 Uhr a. m., klassischer Kaiserschnitt: Ohne Beckenhochlagerung wird das Abdomen durch eine ausgedehnte Laparotomie von der Symphyse bis 3 Querfinger breit über den Nabel eröffnet. Der Uterus wird herausgewälzt und die obere Hälfte der Bauchwunde mit einer Klemme provisorisch geschlossen. Medianer Längsschnitt in der vorderen Uteruswand; er trifft in ganzer Länge die Placentarstelle; die Blutung ist aber nicht besonders stark. Der Operateur dringt mit der Hand durch die Placenta hindurch und extrahiert die Frucht ohne Schwierigkeit. Das Fruchtwasser ist stark mekoniumhaltig, die Frucht ziemlich stark

asphyktisch. Durch sofort angestellte Wiederbelebungsversuche (Trachealkatheterismus und Schultzesche Schwingungen) gelingt es aber, das Kind nach 5 bis 10 Minuten zu kräftigem Schreien zu bringen. — Mädchen, frühreif, 2380 g, gerader Kopfdurchmesser 9,5, großer querer 8, kleiner 7,5, Kopfumfang 32, Schulterbreite 10 cm. — Die Placenta wird nun samt den Eihäuten manuell entfernt, was leicht gelingt, da sich der Uterus kräftig kontrahiert. Blutung sehr gering. Pat. hatte vor Beginn der Narkose eine Ergotininjektion erhalten und eine zweite Injektion unmittelbar vor dem Bauchschnitt. Die Längswunde des Uterus wird nun durch dichtgelegte durchgreifende Zwirnknopfnähte geschlossen; diese erste Nahtreihe wird durch eine seröse Decknaht (Zwirn- und Katgutknopfnähte alternierend) überdeckt. Während der Anlegung der Uterusnaht ist die Gebärmutter immer gut kontrahiert; von Zeit zu Zeit beobachtet man ein deutliches Erblassen der Uterusoberfläche durch die kräftigen Nachgeburtswehen. Per vaginam geht mäßig viel Blut ab. Schluß der Laparotomiewunde in 3 Etagen: 1. Peritoneum mit fortlaufender Katgutnaht, 2. Fascie in drei Partien mit fortlaufender dünner Zwirnnaht, 3. Vereinigung der Hautwundränder durch eine fortlaufende Katgut-Überwendnaht. Verband: Xeroformpulver, Zinkleim, Gaze, Watte. Aseptischer Okklusivverband.

31. III. Morgentemperatur 38° C; Abendtemperatur 40,9°.

3. IV. Temperatur 39°.

7. IV. Bauchwunde p. p. sehr schön geheilt.

1. V. Entlassungsbefund: Portio steht weit nach oben, kaum erreichbar. Uterus sehr groß, reicht bis zum unteren Rand der Bauchnarbe.

Nachtrag: Wiederaufnahme am 28. IX. 1906 wegen Nahtabszesse (zwei Fisteln), von der Zwirnnaht herrührend; operative Entfernung mehrerer Ligaturen (Curettage). 22. VII. 1907 stellt sich Pat. in der Poliklinik vor mit zwei Narbenhernien. Tragen einer Leibbinde mit Pelotte.

Wiedereintritt 28. IV. 1908 als IIp. Verlauf dieser zweiten Schwangerschaft normal. Wehenbeginn 24. VI., 3 Uhr a. m.

Operationsbericht: Desinfektion: Aceton-Alkohol āā 4 Min., Aceton. pur. 1 Min. Dermagummit. Narkose: Chloroform-Äther-Sauerstoff; kein Scopol.-Mo. Sectio caes. Porro. Medianer Längsschnitt mit ovalärer Umschneidung des narbigen Gewebes am Nabel. Die Eröffnung der Bauchhöhle ergibt im Abdomen Blutgerinnsel. Der Uterus hat an einer verdünnten Stelle der alten Kaiserschnittnarbe eine zirka erbsengroße Perforation, aus der etwas Blut fließt. Netz, leicht verwachsen mit der Uterusserosa, wird gelöst und zurückgeschlagen. Da bei der ersten Sect. caes. ein Längsschnitt ausgeführt worden, wird jetzt ein ca. 15 cm langer, querer Fundusschnitt gemacht. Er schont die Placenta und trifft ins Cavum uteri. Kind in Schädellage, kann mühelos an einem Bein herausgezogen werden. — Reifes Mädchen, gerader Kopfdurchm. 10,5, großer querer 8, Umfang des Kopfes 33,5, Schulterbreite 10,5 cm. — Es schreit sofort nach der Abnabelung. — Doppelte Umstechung der Plica ovariopelvica und des Lig. rot. mit Arterie rechts, dann links. Der Uterus wird hervorgezogen und die Blase samt Peritoneum von der vorderen Cervixwand abpräpariert. Desgleichen wird das Peritoneum hinten und seitlich zurückgeschoben und dabei rechts und links seitlich die A. uterina gefaßt und doppelt ligiert. Nun wird der Uterus in der Nähe des inneren Muttermundes supravaginal amputiert. Trichterförmige Resektion aus dem Cervixstumpf mit sorgfältiger Reinigung

desselben von Eihäuten und Cervikalschleim. Vernähen der Ränder des Trichters mit Katgutknopfnähten in 2 Etagen. Darüber Vereinigung der Peritonealblätter mit Katgutknopfnähten und als 4. Lage Naht einer Peritonealduplikatur über den Stumpf. Die Blätter des Lig. latum werden jederseits mit Matratzennähten vereinigt und zwischen sie die Gefäßstümpfe versenkt. Die Blutung aus den Verwachsungen an der hinteren Uteruswand stand ohne weiteres; eine Briede dagegen, welche Netz und vordere Uteruswand verband, mußte gleich anfangs unterbunden werden. Schluß der Bauchhöhle; Periton. fortlaufende Katgutnaht, verstärkt durch Katgutknopfnähte; dieselbe Nahtart an der Muskulatur, ebenso bei der Fascie, wo außerdem noch Zwirnknopfnähte dazukommen; Haut: Katgutknopfnähte. Verband wie beim ersten Kaiserschnitt.

Nach der Operation nur vorübergehend subfebrile Temperatur und etwas Pulssteigerung. Kind gesund.

1. VIII. Entlassungsbefund: Uterusstumpf klein, involviert, mit der soliden Bauchdeckennarbe adhärent.

Makroskopische Beschreibung des Präparates.

Der supravaginal amputierte, in Formol konservierte Uterus (s. Fig. B I) wiegt mitsamt der Placenta 1070 g. Länge des Präparates 14 cm, größter Querumfang 37 cm. Dorsoventraler Durchmesser 9 cm; größte Breite 13 cm. Aus dem 12 cm langen queren Fundalschnitt quillt die Placenta, welche am Präparat von ihrer Insertionsstelle an der vorderen Uteruswand weg gegen die hintere abgedrängt erscheint. Aus der Cervix ragen einzelne Eihautreste. Die alte Kaiserschnittnarbe reicht von der Mitte der vorderen Uteruswand bis 2 cm über die peritoneale Umschlagstelle der Plica vesico-uterina. Die obere Partie der Narbe ist in einer zweifrankenstückgroßen Fläche eingezogen. Zentrum hiervon rappenstückgroß papierdünn; subseröse Blutgefäße an dieser Stelle stark injiziert. Im unteren Winkel der alten Kaiserschnittnarbe findet sich ebenfalls eine eingezogene verdünnte Stelle, deren Mitte linsengroß perforiert ist. Die Narbenpartie zwischen obigen zwei erwähnten defekten Stellen ist solide. Im Bereich und in nächster Umgebung der Narbe ist der Peritonealüberzug nicht überall glatt, sondern da und dort rauh, wie abgerissen. Zur näheren Untersuchung des Narbengebietes wird das ganze Präparat senkrecht zur Längsachse in eine Serie von $^1/_2$ cm dicken Lamellen zerlegt. Dabei interessiert vor allem die Gegend der Perforation ventral-cervikalwärts (s. Fig. B IIb) und der papierdünnen Partie ventral-fundalwärts (s. Fig. B IIa). Die Placenta ist auch an diesen beiden Stellen abgehoben und liegt der dorsalen Uteruswand an. Die querovale Perforationsöffnung liegt am unteren Rande der Placentarinsertion; ihre Begrenzung wird von der hier stumpf endigenden, ca. 3 cm dicken Uteruswand gebildet. Die der Perforation gegenüberliegende Stelle der hinteren Wand dagegen beträgt bloß 2—$2^1/_2$ cm. Oben gegen die Pergamentstelle hin verjüngt sich die Uteruswand allmählich, so daß sie jederseits mehr oder weniger schnabelförmig ausgezogen erscheint, zwischen deren Spitzen sich die blattdünne Narbenschicht ausspannt. Querschnitte durch das solide Zwischenstück der Narbe lassen dieses ziemlich dünner wie die übrige Uteruswand erscheinen, makroskopisch aber keinen Unterschied von der anderen Uterusmuskulatur erkennen.

Mikroskopischer Befund.

Zur histologischen Untersuchung kam hier besonders die Gegend der Perforation und Verdünnung in Frage. Die entsprechenden Stücke fraglicher Lamellen wurden ganz analog dem I. Fall behandelt. Es ergab sich folgendes:

Gegen den Perforationsrand zu (s. Fig. B IIb) ist die Uterusmuskulatur von reichlich Bindegewebe durchsetzt. Der Rand selbst ist stellenweise hämorrhagisch, von massenhaft polynukleären Leukocyten mit zum Teil schwächer tingierten zerfallenen Kernen und (Rundzellen) Lymphocyten infiltriert. Außer bereits solidem fibrillärem Bindegewebe finden sich Partien mit Fibroblasten und vereinzelten Plasmazellen, Granulationsnarbengewebe mit reichlich Blutkapillaren. Der Oberfläche sind detritische Massen aufgelagert. Deziduazellen finden sich nur bis zum inneren Umfang der Perforationsöffnung, während in der Perforationskanalwandung selbst keine solchen vorhanden sind. Gegen die Serosaseite zu ist das Peritonealepithel verschwunden, die oberflächliche Bindegewebsschicht teilweise fetzig abgerissen. Nirgends Placentarzotten oder Nahtüberreste in der Wandung nachweisbar.

Im Gebiet der ventral-fundalwärts gelegenen Dehiszenz (s. Fig B IIa) verlaufen beiderseits die Muskelbündel konvergierend gegen die narbige Verdünnung zu, links etwas spitzwinkliger wie rechts. Ein ca. $^1/_3$ mm dicker, an der weitesten Stelle 18 mm langer Bindegewebsstreifen als direkte Fortsetzung der Serosa verbindet diese Keilspitzen untereinander. Auch hier ist das Peritoneum teilweise abgerissen, die oberen Partien zum Teil durch Blutung abgehoben. Die Keilspitze rechts zeigt die Muskulatur, welche von einem dünnen Narbengewebssaum begrenzt ist, wie abgeschnitten, so daß zwischen der zur Serosabrücke hinziehenden und mit ihr verwachsenen Uterusmukosa und dem Peritonealfortsatz ein annähernd gleichschenkliges gewebsfreies Dreieck entsteht, dessen Basis die stumpfe Muskelkeilspitze bildet. Während die Decidua serotina auf dieser Seite des Bindegewebsblattes schwach entwickelt ist, zieht sie links mit ordentlicher Dicke bis zur Mitte desselben.

Das solidere Narbenstück zwischen Dehiszenz und Perforation ist im Vergleich zur übrigen Wand ebenfalls verdünnt und mißt median an seiner dicksten Stelle ca. $^1/_2$ cm. Es gehen die Muskelbündel von beiden Seiten ineinander über; gegen die Medianlinie zu sind sie von kräftigeren Bindegewebszügen durchwachsen, welche da und dort blutstrotzende Maschen aufweisen, zum Teil hyalin verändert sind.

Epikrise.

Der erste wie der zweite Kaiserschnitt ward hier wegen allgemeiner Beckenenge vorgenommen. An die zweite Operation schloß sich unmittelbar die supravaginale Amputatio uteri, weil die alte Kaiserschnittnarbe 1—3 cm breit und zum Teil sehr verdünnt war. Man hätte mindestens einen 3—4 cm breiten Streifen aus der vorderen Uteruswand resezieren müssen, um eine rechte Naht ausführen zu können. Da solches technisch recht schwierig schien, wurde der Uterus geopfert, zumal sowieso Sterilität verlangt worden war.

Nach der ersten Sectio classica fieberte Patientin etwas; anderthalb Jahre später wurde sie wegen Nahtabszesse behandelt und ihr dabei eine Anzahl Ligaturen durch Kürettage entfernt. Auffällig ist die Tatsache, daß die Uteruswandfistel — denn als solche ist nach der histologischen Untersuchung die Perforationsöffnung zu taxieren — während der Gravidität keine merkbaren Symptome machte. Es ist sehr wahrscheinlich, daß die Netzadhäsionen sich während der Geburtswehen kurz vor dem chirurgischen Eingriff im Bereiche der Perforationsstelle gelöst hatten und so spärliche Blutung in die Bauchhöhle stattfinden konnte. Daß das Omentum maius der vorderen Uteruswand adhärent war, ergibt sich aus dem Operationsbericht und wird dies durch den teilweise abgerissenen Peritonealüberzug im betreffenden Gebiete bestätigt. Der stellenweise bindegewebige Abschluß der Kanalwandung läßt auf Veränderungen älteren Datums schließen, während die vereinzelten, noch jetzt granulierenden Partien das Bestreben andeuten, das Loch, bzw. die inkomplette Fistel allmählich durch Bindegewebe zu verstopfen. Es handelt sich also hier offenbar um eine durch die starke Dehnung der Uteruswand an der völligen Ausheilung verhinderte Fistel, welche voraussichtlich von einer abszedierenden Zwirnknopfnaht herrührt, deren seinerzeit durch Ausschaben der Uterushöhle mehrere beseitigt worden, wofür außerdem auch die mediane Lage und die querovale Beschaffenheit des Kanales spricht. Durch Lösung des deckenden Netzes entstand die komplette Fistel.

Die mikroskopische Untersuchung der dehiszenten Stelle legt die Annahme nahe, daß es dort von jeher nur zur Verwachsung der peritonealen Enden unter sich und mit der Uterusmukosa gekommen, während die sich frühzeitig retrahierenden Muskelenden hierdurch an einer gegenseitigen Verwachsung verhindert worden. Hierzu stimmt das Verhalten der Gewebspartien, besonders rechts: Das oben erwähnte leere Dreieck in den verschiedenen Serienpräparaten ist kein Kunstprodukt; es ist nicht etwa durch sekundäre Verschiebung der Mukosa oder Serosa bei Herstellung der Schnitte entstanden; dafür spricht die scharfe Abgrenzung dieses Raumes, und zwar besonders auch gegen das fast geradlinige Ende der Muskulatur, welches die Basis des Dreiecks bzw. Keiles bildet; sodann die solide Verwachsung der Mukosa mit dem Peritoneum medianwärts an der Dreieckspitze.

In unserem ersten Falle war die Uteruswunde mit Seide genäht worden. Ob einzelne Knopfnähte nicht tief genug gefaßt, oder

zu früh durchgeschnitten, ob die Wunde sekundär von der Uterushöhle aus infiziert oder nicht ganz einwandfreies Nahtmaterial verwendet worden, darüber lassen sich nur Vermutungen aufstellen. Auch im zweiten Falle war mit unresorbierbarem Material genäht worden, wie überhaupt in der Großzahl der bekannten, später rupturierten Fälle. Es ist in der Tat leicht denkbar, daß gerade solches Material in zweifelhaft reinen Fällen besonders geeignet ist zu sekundärer Infektion und damit zu schlechter Konsolidation der Wunde Anlaß gibt, zumal wenn die Ligaturen, entgegen der Sängerschen Vorschrift, mukosamitfassend in die Uterushöhle reichen. Nicht auszuschließen ist in dem einen oder anderen Falle die Möglichkeit des schädigenden Einflusses einer im Puerperium florid aszendierenden, vorher eventuell latenten Gonorrhoe (vgl. Vogt). Aus solchen und ähnlichen Gründen bevorzugen heute die meisten Operateure am Uterus solides, aber resorbierbares Nahtmaterial (vgl. Weil). Erst mit solchem Material ist eine wirklich ideale Sängernaht möglich, gab nach Caruso 1888 der Autor doch selbst an, man soll zu seiner Naht ein nicht- oder schwerresorbierbares Material (Silber oder Seide) nur so lange verwenden, bis ein zuverlässiges animalisches gefunden sei.

In den beiden vorher beschriebenen Fällen kamen vereinzelte Adhäsionen der Uterusnarbengegend mit dem Omentum maius vor. Ähnliche Verwachsungen, zum Teil auch mit der vorderen Bauchwand oder dem Darm, finden wir bei der Hälfte der geplatzten Kaiserschnittsuteri. Dieser Umstand wird nicht ohne Belang sein, ist doch daraus ein Zerren an der genähten Uterusstelle während der Involutionsperiode sowie in der darauffolgenden Schwangerschaft leicht erklärlich. Hierdurch aber muß das fragliche Gebiet unbedingt geschwächt und um so mehr ausgezogen und verdünnt werden, je mangelhafter die Wundränder seinerzeit adaptiert und vereinigt worden waren. — Sorgfältigste Einfalzung der Serosa nach Sänger dürfte wohl die Häufigkeit der Adhäsionsbildung vermindern. (Vgl. Sänger, Archiv f. Gyn. Bd. 26, S. 188 bzw. 226.) — Solche Narbenstellen bieten besonders während späterer Geburtswehen einen äußerst gefährlichen Locus minoris resistentiae dar, sind sie doch viel weniger elastisch als die eigentliche Uterusmuskulatur, und ist es eine bekannte Tatsache, daß bei Überdehnung elastischer Substanzen diese gerade dort bersten, wo die Elastizität am meisten geschwächt ist. Kommen aber an der betreffenden Stelle noch andere schädigende Momente hinzu, wie z. B. Placentarinsertion in

unseren 2 Fällen und in einem Dutzend anderer Fälle meiner folgenden Zusammenstellung, so ist die Rupturgefahr wegen Auflockerung der Narbe noch größer; wird gar die an und für sich schon dünne Narbe von Placentarzotten zerfressen, dann müßte man sich geradezu darüber aufhalten, wenn die Ruptur bei Erhöhung des intrauterinen Druckes, z. B. durch Geburtswehen nicht erfolgte. Jedenfalls müssen derartige Beobachtungen dringend auffordern, die Technik der Uterusnaht so zu revidieren, daß auch unter ungünstigen Verhältnissen eine sichere Vereinigung der Muscularisränder erzielt wird.

In der folgenden Übersicht der mir aus der Literatur bekannten Uterusrupturen nach Kaiserschnitt sollen jene von Krukenberg gesammelten Fälle, die noch in die Jahre zurückreichen, wo man keine Naht des Uterus anwandte, unberücksichtigt bleiben, die andern aber der Einfachheit halber in dieser Reihenfolge skizziert werden: Autor, Quelle und Jahr, Alter der Patientin oder Wievielt-gebärende, Verlauf früherer Geburten; sodann vorausgegangener Kaiserschnitt mit Jahr, Indikation, Art der Operation und der Naht am Uterus, Verlauf für Mutter und Kind; schließlich späterer Kaiserschnitt (bzw. Sektion) mit Jahr und Indikation, Art der Operation (bzw. Sektion), makroskopischer und mikroskopischer Befund an der alten Kaiserschnittstelle, Verlauf für Mutter und Kind.

A.

1. Koblanck. 1895 (Zeitschr. f. Geb. u. Gyn. XIV). VIpara. 1.—4. Geb. operativ, Kinder tot. — Rachitis. Medianschnitt im Uterus; Plac. im Schnitt. 6—7 die ganze Muskelwand umfassende Seidennähte und vor der Knotung derselben fortlaufende Katgutmuskelnaht in doppelter Etage, und noch eine gleichfalls fortlaufende seroseröse Katgutnaht, Fieber. Heilg. Kind lebt. 4 J. später Ruptur. Riß in der ganzen Ausdehnung der Narbe. Anfrischung der Rißränder, Naht des Uterus. Heilg. —

2. Guillaume. 1896 (Zentralbl. f. Gynäk.). 26j. IIpara. — VI. 1893 Sect. caes., Rachitis. — Etagennaht. Heilg. Kind lebt. 20. V. 1896 Rupt. im 7. Mon. Hysterektomie. — Heilg. Kind †.

NB. Ähnliche Fälle sollen in Brüssel von St. Moulin und Kufferath beobachtet worden sein.

3. Woyer. 1897 (Monatsschr. f. Geb. u. Gyn. VI). 26j. IIpara. — 21. II. 1893 Sect. caes., Rachitis. Medianschnitt, Plac. im Schnitt. 30 teils tiefgehende, teils seroseröse Seidennähte. Fieber. Heilg. Kind lebt. 15. III. 1896 Uterusruptur. Porro-Operation. Die zerrissene Narbe mit Netz adhärent. Decidua bis z. Rande d. Peritonealnarbe. Mutter und Zwillinge †.

4. Targett. 1900 (Transact. Obstetr. Soc. London). — — 1898 verschleppte Querlage, Tetanus uteri, Sect. caes. Heilg. — — 2 J. später Rupt. bei der Geburt. Porro. — — Heilg. Kind †.

5. Schneider. 1900 (Deutsche med. Wochenschr. Vereinsbeilage). — — Bei der 1. Sect. caes. Naht nicht genügend tief. (?) — Heilg. — Rupt. in der folg. Schwangerschaft. Porro. — — Heilg. Kind †.

6. Everke. 1901 (Monatsschr. f. Geb. u. Gyn.). IIIpara. — 1897 Sect. caes. Typ. Sängernaht. — — 1901 Kollaps infolge Rupt. Porro. Plac. im Riß. — Heilg. Kind lebt.

7. Galabin. 1902 (Brit. med. Journal). — — Nach d. 1. Sect. caes. Heilg. Vor der folg. Geb. Ventralhernie mit sehr dünner, unten ulzerierender Bedeckung. — Trotz Tubenligatur später wieder gravid. Ruptur. Porro. — — Heilg. Kind †.

8. Meyer, Leop. 1903 (Kasuist. meddelelser. Bibliothek for Laeger). 22j. IIpara. — 1898 Lumbalkyphose. Operat. nach Fritsch. 5 musculo-musculäre, 3 seromuscul. und mehrere seroseröse Katgutknopfnähte. Fieber, Exsudat im kl. Becken, Heilg. Kind lebt. 1902 Kollaps infolge Rupt. im Bade vor der Operation. Naht des Uterus mit Seide. Uterus mit Netz verwachsen, Plac. an der Rupturstelle hervorquellend. Narbe sehr mürbe. — Heilg. Kind lebt.

9. Jardine, R. 1904 (Zentralbl. f. Gyn.). — — — Operat. nach Fritsch. — Heilg. — Rupt. bei der folg. Geburt. — —

10. Kerr Munro. 1904 (Transact. London obst. soc.). IVpara. — Operation nach Fritsch. Katgutnaht (?). Heilg. — Ruptur in der Klinik. Porro. Uterus mit Netzadhäsionen. — Heilg. Kind †.

11. Eckstein. 1904 (Zentralbl. f. Gyn.). 33j. IVpara. Bei den 2 vorausgegangenen Geb. Perforat. 26. VII. 1901 Sect. caes. Rachitis. Operation nach Fritsch. Musculo-musculäre Seidennähte, darüber interponierende seromuscul. Katgutknopfnähte, fortlaufende seroseröse Katgutnaht. Heilg. Kind lebt. 10. VI. 1904 Uterusruptur. Porro. Placentarinsertion geht in die Rißstelle über. Durchwachsung der Narbe durch Plac.-Gewebe (?). Decidua (längs der ganzen Rißstelle an der oberen Wand des Fundus) bis zur Serosa. Mutter und Kind †.

12. Schütte. 1904 (Monatsschr. f. Geb. u. Gyn.). 21j. IIpara. — VI. 1901 Eklampsie. Sect. caes. — — Uterusbauchdeckenfistel. Heilg. Kind †. 1902 Uterusruptur. Laparatomie, Drainage. Uterus mit Bauchdeck. verwachsen. — Heilg. Kind †.

13. Ribemont-Dessaignes u. Rudaux. 1904 (Compt. rend. Soc. d'obst. gyn. et paed. Paris). 29j. 1899 Sect. caes. Nur d. Periton. mit Katgut genäht. Heilg. I. 1901 Rupt. bei der Geb. Porro. — — Heilg.

14. Henkel(-Prüsmann). 1905 (Zeitschr. f. Geb. u. Gyn.). 40j. IIIpara. 1. Sect. caes. 26. XII. 1894, Rachitis. 2. Sect. caes. 7. IX. 1902. Naht nach Sänger, 14 musculäre Katgutknopfnähte, darüber seromuscul. fortlauf. Naht. Heilg. 1904 Bauchnarbenhernie. Kind lebt. 2. I. 1905 Rupt. d. Uterus. Exzision der Rißränder. An Stelle der Narbe glatte Muskulatur. Rupturstelle mit einer ca. 1 mm dicken Schicht stark durchbluteter Decidua überzogen. Heilg.

15. Werth. 1905 (Berliner klin. Wochenschr.). IIIpara. 1. Geb. Extraktion, Kind †. 1893 Sect. caes., Rachitis. Längsschnitt. Tiefe Sublimat-Juniperus-Katgutknopfnähte, oberflächl. fortlauf. Naht. Heilg. Kind lebt. 1905 Rupt. im 8. Monat. Porro. Plac. in d. Narbe. Muskulatur in der ganzen Dicke verheilt, fehlt aber die Serosa. Heilg.

16. Schink. 1905 (Zentralbl. f. Gyn.). 28j. IIIpara. 1900 Perforation bei d. 2. Geb. 16. II. 1899, enges Becken, Schnitt nach Fritsch. Tiefe seromuscu-

läre und oberflächl. seroseröse Nähte. Heilg. 8. VII. 1902 Kollaps wegen Rupt. im Bade. Anfrischung der Rißränder, Naht. Rißränder nur aus Serosa bestehend. Plac. im Bereiche des Risses. — Fieber, Eiterung. Heilg. n. 4 Wochen. Kind †.

17. Wyder(-Chalewsky). 1905 (Korresp.-Blatt für Schweiz.-Ärzte und Chalewsky Inaug.-Dissert. Zürich). 29j. IVpara. 1897 Abort, 1898 verschleppte Querlage, enges Becken. Sect. caes. — — Heilg. — X. 1904 Uterusruptur. Porro. Adhäsionen zwischen Uterus und Bauchwand und Darm. Rißränder z. T. großfaseriges, z. T. lockeres Bindegewebe. Heilg. nach 2 Mon. Kind †.

18. Wilton-Mabbot. 1906 (American Journ. Obst.). 23j. IIpara. 1904 Sect. caes., enges Becken, Oper. nach Fritsch. Naht in 3 Etagen. Heilg. — 1906 Rupt. uteri. Naht mit Chromkatgut. — — —

19. Martin, A. 1906 (Mediz. Klinik Nr. 13). — 1904 (?) Eklampsie. Medianschnitt. — Heilg. 1906 (?), d. h. 2 Jahre nach der 1. Sect. caes. Uterusrupt. im 7. Mon. Resektion der Narbe, Naht. — Heilg. —

20. Paddock. 1907 (Ill. Med. Journ.). 36j. VIpara. Mehrere Totgeburten. — 1. Sect. caes. wegen Beckenenge. Katgutnaht in 3 Etagen. Heilg. Kind lebt. — Rupt. bei der folg. Geb. Porro. — — Heilg. Kind lebt.

21. Schneider. 1907 (Münchner med. Wochenschr.). 25j. Vpara. 1901 1. Geb., Abreißen des Kopfes; 1902 Frühgeburt, Kind †; 1903 3. Geb., Perforation. 3. IX. 1904 Sect. caes. — Heilg. Kind lebt. 26. XI. 1906 Uterusrupt. — — Mutter und Kind †.

22. Hartmann(-Franz). 1908 (Hartmann: Zeitschr. f. Geb. u. Gyn. und Franz: Zentralbl. f. Gyn. [3]). 23j. IIpara. 6. IV. 1906 Sect. caes. nach Fritsch. Plac. im Schnitt. Naht in 5 Etagen: musculomusculäre Katgutnaht, 2mal musculäre und darüber 2 Reihen seroseröse fortlauf. Katgutnaht. Heilg. Kind lebt. 29. XII. 1907 Rupt. uteri in der Klinik. Vaginale Totalexstirpation mit Zurücklassung der Adnexe. Die Decidua erstreckt sich bis dicht unter den Serosaüberzug. Rißrand 2 mm dick. Rupt. genau in der Mitte der Narbe. Die Rißränder bestehen aus Serosa mit ganz dünner Bindegewebs- und Muskelschicht. Fieber, nach 19 Tagen Heilg. Kind †.

23. Meyer, L. 1908 (L'Obstétrique, I. année, février). 25j. IIpara. — 1898 Sarcoma sacri. Sect. caes. Methode nach Fritsch. 8 tiefe und 4 oberflächl. Katgutknopfnähte. Fieber. Heilg. Kind lebt. 1906 Bauchdeckenhernie, Uterusruptur. Porro. — — Heilg. Kind lebt.

24. Lobenstine. 1908 (Bullet. Lying. in Hosp. 1906—1907). — 1906 2. Sect. caes. Medianschnitt über d. Fundus. Etagennaht: musculomusculäre Nr. 2-Katgutnähte, seromuscul. Nr. 3-Katgutnähte, Lembertnaht mit Nr. 2-Katgut. Heilg. — I. 1908 Uterusruptur. Supravaginale Hysterektomie. Riß vom Os internum bis zum Fundus in der Medianlinie. Mutter 17 Tage später † (Pneumonie).

25. Fournier. 1908 (Bull. de la Soc. de Gyn. 16 avril). — 2. Sect. caes. Rachitis. Nach Fritsch. — Heilg. — Uterusruptur beim Einleiten d. Frühgeb. mit Bougie. Vaginale Exstirpation. — — Heilg. Kind †.

26. Brodhead, G. L. 1908 (American Journ. of obstetr. LVII). 35j. Vpara. 3 Totgeburten. 31. XII. 1904 Sect. caes. Longitudin. Inzision. Chromkatgutnaht. Heilg. Kind lebt. 26. XI. 1906 Uterusruptur. — — Mutter und Kind †.

27. Weber(-Weil). 1909 (Beiträge zur Geb. u. Gyn. Bd. XV, und Weil: Inaug.-Dissert., München). — VII. 1907 Sect. caes. Beckenenge. Nach Fritsch Plac. im Schnitt. 3 Etagen fortlauf. Katgutnähte, 3 tiefgreifende Katgutsuturen. Heilg. — 1908 Uterusrupt. Totalexstirpation. Riß genau in d. Narbe. — Heilg. Kind lebt.

28. Nacke. 1909 (Zentralbl. f. Gynäk.). 29j. IIIpara. 1903 Abort. 1904 Beckenenge, Sect. caes. Nach Fritsch. 2-Etagennaht (Katg. ?): seromusculäre und seroseröse Naht. Heilg. — 18. VIII. 1908 Rupturdiagnose bei manueller Placentarlösung. Naht d. Rißränder. Narbe mit Darm und Netz verwachsen. Riß in der Fundalschnittnarbe. Darm im Riß eingeklemmt. Plac. in der Narbe inserierend. Durchwachsung der Narbe durch Placentargewebe (?). Einfluß der Phthisis pulm. auf das Gewebe (?). Fieber. Kollaps wegen Lungenembolie; Verschlimmerung der bestehenden Phthise; Genesung von der Operation. —

29. Richter. 1910 (Gyn. Rundschau). — 1. Sect. caes. — Heilg., aber im 4. Mon. der folg. Gravidität Uterusbauchdeckenfistel. 2. Sect. caes. mehrere J. nach d. 1. Kaiserschnitt, wegen Uterusruptur im 7. Mon. Porro. Uterus mit Darm verwachsen. Narbe von Placentargewebe durchwachsen. Mutter †.

30. Dahlmann, A. 1910 (Monatsschr. f. Geb. u. Gyn. XXXII). K. H. 33j. IIpara. 8. II. 1903 Sect. caes. Cervixmyom. Nach Fritsch. 3 Etagen Katgutnaht: musculomusculäre und seromusculäre Knopfnähte seroseröse fortlaufende Naht. Hohes Fieber, Exsudat im kl. Becken. Heilg. nach 5 Wochen. Kind †. 31. X. 1904 Uterusruptur. Mutter †. Sektion: Rißstelle mit Katgutfäden. Verwachsungen mit Netz und Periton. parietale. Die große Plac. im Bereiche der Narbe. Allmähliche Verdünnung der Muskelwand. Decidua bis an das Periton. reichend; gefäßreiches retikuläres Bindegewebe, darauf folgt dicker Fibrinstreifen, an den sich Zotten anschließen.

31. Dahlmann, A. 1910 (Monatsschr. f. Geb. u. Gyn. XXXII). M. H. — 28. X. 1905 Sect. caes. Varices vaginae. Nach Fritsch. Plac. im Schnitt. 10 musculomuscul. Decidua mitfassende Seidenknopfnähte, fortlauf. seroseröse Muscularis mitfassende Seidennaht. Nach einem Monat Uterusbauchdeckenfistel; Ausstoßung der Serosanaht; Heilg. nach Drahtnaht. Kind lebt. 14. XII. 1907 Uterusruptur. Supravaginale Amputation mit Zurücklassung der Adnexe. Uterus mit dem Netz verwachsen. Mucosa uteri an das Periton. reichend. Netzstreifen in die Narbe eingeheilt. Heilg. Kind †.

32. Dahlmann, A. 1910 (Monatsschr. f. Geb. u. Gyn. XXXII). F. F. 21j. IIpara. 25. II. 1905 Sect. caes. Rachitis. Nach Fritsch. Tiefe und oberflächl. fortlauf. Katgutnaht, darüber seroseröse Naht. Fieber, Entlassung nach 4 Wochen. Kind lebt. 21. VIII. 1908 Uterusruptur ohne Symptome vor der Operation. Exzision des Narbengewebes und der Tubenecken. Uterusnarbe mit Netz und vorderer Bauchwand adhärent; Narbe an der nicht rupturierten Stelle sehr dünn. — Am 10. Tage Thrombose im linken Bein. Entlassung am 4. X. 1908. Kind lebt.

33. Scheffzek. 1910 (Zeitschr. f. Geb. u. Gyn. Bd. LXVII). 23j. IIpara. 30. III. 1897 klass. Sectio in typ. Weise. Allg. verengtes, plattes Becken. — — Fieber, Eiterung von Stichkanälen der Bauchdecken. — 1. I. 1900 Uterusruptur. — Alte Kaiserschnittnarbe der vord. Bauchwand adhärent, der ganzen Länge nach rupturiert. Kaiserschnittränder nur oberflächlich an der Serosaseite verwachsen.

34. Jeannin. 1911 (Zentralbl. f. Gyn.). 30j. Ipara. 1910 Sect. caes Beckenenge. Exakteste Naht. Glatte fieberlose Heilg. — 1911 Uterusruptur. Porro. Blutung und Austritt von Plac. und $8^1/_2$monatl. Fötus in die Bauchhöhle. Ruptur genau in der alten Kaiserschnittnarbe vom Fundus bis zum Bandlschen Ring. Wundränder scharf, nicht zackig, beiderseits mit narbigen Stichkanälen; keinerlei Adhäsionen. Wundnaht seinerzeit anscheinend aufgegangen, wodurch die Wundränder sich aufgeworfen. Ruptur trotz Wehenschwäche. Heilg. Kind †.

35. Schick. 1911 (Deutsche med. Wochenschr.). H. D. IIIpara. 20. II. 1906 Sect. caes. Starkes Vulvaödem, 3 eklampt. Anfälle. Fundalschnitt. Zwillinge. Uterusnaht in 2 Schichten: Muscularis dicke Seide, Periton. dünne Seide. — Später mehrere Bauchnarbenhernien. 1. V. 1911 III. Geb.: Wendung, Extraktion. Kind lebt. Plac. durch die Rupturstelle des Uterus in die Bauchhöhle abgewichen. Mutter †. Sektion: Bauchhöhle voll Blut. Ruptur in der alten Kaiserschnittnarbe. Rupturränder papierdünn, nach außen umgeschlagen, unregelmäßig gezackt. Nur Periton. vereinigt. Plac. an der Narbenstelle inserierend. Netz der Narbe adhärent. Muskelschicht sehr dünn, mit undeutl. Kernfärbung und kleinzelliger Infiltration. Zotten bis zur Serosa; in der Serosa vereinzelte Deciduazellen.

36. Mac Pherson. 1911 (Americ. Journ. of Obst.). IIIpara. Sect. caes Rupt. in der alten Narbe d. Neugraviden. Viele Adhärenzen. Heilg.

37. Hermann. 1911 (Acad. de méd. de Belgique, v. Cocq, No. 38). Sect. caes. Uterusrupt. bei erneuter Gravidität. Kind mit Eihäuten in der Bauchhöhle. Riß im Bereiche der Narbe.

38. Cocq u. Masay. 1911 (Revue mens. de Gyn., d'Obst. et de Pédiatrie). IIIpara. Rachit. plattes Becken. 1902 1. Sect. caes., querer Fundalschnitt nach Fritsch. 1906 2. Sect. caes., vord. medianer Längsschnitt. 1911 Uterusrupt. in der Frauenklinik. † nach 20 Min. Extraktion des Kindes nach Laparotomie. Kind †. Uterus in T-Form geplatzt, entsprechend den beiden Kaiserschnittnarben. Plac. der vord. Bauchwand adhärent. Ältere Fundalquerschnittsnarbe: Ränder nur serosawärts durch reichl. Bindegewebszüge vereinigt, mukosawärts bloß aneinandergelegt, kleinzellig infiltriert, durchblutet. Jüngere mediane Längsnarbe: Syncytiale Elemente vom Narbenrande her in die Muskulatur hineingefressen.

Obwohl Fall 39 nicht zur typ. Sect. caes. gehört, bietet er doch wegen dem analogen Eingriff und den entsprechenden Folgen sozusagen dasselbe Interesse.

39. v. Fellenberg. 1904 (Archiv f. Gyn.). Vpara. 1.—3. Geb. normal. 4. Geb. Abort. 1. IX. 1899 Tumor. Laparatomie. Resektion d. Pars interstit. tubae sin. und der angrenzenden Uteruswand. Katgutnaht (die serösen Flächen berühren sich), Ventrofixatio uteri. Wegen Eiterung Tamponade. Heilg. VI. 1902 Uterusruptur. Tamponade. Mutter †. Sektion: Rißränder glatt und dünn. Plac. im Bereiche des Risses.

In folg. 2 Fällen ist man geneigt, Verschiebung der Narbe bei der Involutio uteri puerperalis anzunehmen.

40. Füth(-Kretz). 1903 (Zentralbl. f. Gyn.). 25j. IIpara. III. 1900 Dermoidcyste. Sect. caes. Musculomucöse und seromusculäre Naht. Befestigung der Netzes auf der Nahtlinie. Fieber. Heilg. Kind †. VIII. 1901 typ. Uterusruptur. Porro, Schonung der Adnexe. Plac. soll „verloren“ gegangen sein. Uterus mit

Netz adhärent. Verschiebung der Narbe (?). Patholog. Insertion der Plac. (?). Heilung.

41. Richter. 1910 (Gyn. Rundschau). — 1. Sect. caes. 1907 (?). — Heilg. — 1909 (?) Rupt. uteri bei Einleitung der Frühgeburt. Porro. — Ruptur am rechten Uterushorn. — Heilg. —

Während in allen diesen 41 Fällen, sowie auch in meinen zwei ausführlicher beschriebenen Fällen der nachträglich wieder schwanger gewordene Uterus stets im Bereiche der alten Schnittnarbe platzte, soll in Fall 42 die Ruptur unmittelbar neben der Narbe erfolgt sein.

42. Couvelaire. 1906 (Annales de Gyn. 2. Série). — 1903 (?) Sect. caes., schräg verengtes Becken. 10 musculäre Katgutknopfnähte, darüber seromuscul. Naht. Fieber. Heilg. — 1905 (?) Rupt. bei d. Geb. Porro. Ruptur rechts von der Narbe; Wandstärke hier 2 mm. Plac. in d. Narbe. Heilg. —

B.

Dehiszenz und starke Verdünnung der alten Uterus-Kaiserschnittsnarbe sah schon Birnbaum (Archiv f. Gyn. 1885 Bd. 25) dreimal bei derselben Patientin, an welcher der Kaiserschnitt fünfmal ohne Naht ausgeführt worden; deshalb interessiert uns dies weniger als die neuere Angabe Dahlmanns: Leuwen hätte unter 183 Fällen 20mal Verdünnung der Kaiserschnittsnarbe konstatiert; ebenso konnten diese Beobachtung machen Smyly, Löhlein, Bar, Rühle, sowie:

1. Korn. 1888 (Zentralbl. f. Gyn.). 31j. Vpara. Bei den zwei ersten Geb. Perforation. III. 1886 Sect. caes. 8 tiefe Silberdrahtnähte, 18 oberflächl. Seidennähte. Heilg. — IX. 1887 2. Sect. caes. — Uterus mit Netz adhärent. Narbe äußerst verdünnt. An der Innenseite des Uterus sind Drähte unter starker narbiger Einziehung und Verdünnung der Muskulatur bis zur Decidua vorgedrungen. — Heilg. Kind lebt.

2. Woyer. 1897 (Monatsschr. f. Geb. u. Gyn. Bd. 6). 29j. IIpara. 1892 (?) Sect. caes. Rachitis. Fieber. Heilg. Kind lebt. 1897 (?) Embryotomie. Oberes Drittel der alten Narbe höchstens 3—4 mm dick.

3. Brünings. 1898 (Monatsschr. f. Geb. u. Gyn. Bd. 7). 25j. Zwergin. IIpara. 1895 Sect. caes. Beckenenge. Uterus und Periton. durch 9 durchgreifende und 9 oberflächl. Katgutnähte vereinigt. Fieber, Heilg. — 14. IX. 1897 alte Narbe hochgradig verdünnt. Nur Peritonealnarbe. — Heilg. Kind lebt.

4. Abel. 1899 (Archiv f. Gyn.). 22j. IIpara. 14. IX. 1890 Sect. caes. Rachitis. Tiefe und oberflächl. Katgutnähte. Fieber, Heilg. Kind lebt. 28. III. 1892: Uterus breit mit der Bauchwand verwachsen. Uterusnarbe im unteren Drittel herniös vorgewölbt; diese dünne Stelle wird reseziert; Narbe oben nicht erkennbar. Fisteln unter Ausstoßung der Seidenfäden 2 Jahre eiternd. Heilg. Kind lebt.

5. Amann, J. A. 1904 (Zentralbl. f. Gyn.). 36j. VIIpara. — 1902 (?) Uterusruptur. — Eiterung. Narbenhernie. Heilg. 1903 (?) Tumor. Exstirpation. Alte Kaiserschnittsnarbe stark verdünnt. In der Narbe nur die peritonealen Schichten vereinigt. Heilg.

6. Lovrich. 1909 (Zentralbl. f. Gyn. 1910). Zwergin. 1901 Sect. caes., Beckenenge. — Heilg. 1909 supravaginale Amputation. Beträchtlich verdünnte Uterusnarbe. — Heilg.

7. Frigyesi. 1909 (Zentralbl. f. Gyn. 1910, Nr. 26). IIIpara. Perforation bei der 1. Geb. 28. VIII. 1906 Sect. caes. Querverengtes Becken. Exakte Seiden- und Katgutsuturen. Fieber, Heilg. Kind lebt. 29. IX. 1908 supravaginale Amputation (s. Chrobak). Uterus mit Bauchwand adhärent. Placenta im oberen Drittel der alten Narbe. Äußere Narbenfläche mit 3—4 Seidensuturen. Narbe ohne Muskulatur, papierdünn, aus Peritoneum und Decidua bestehend.

Aus denselben Gründen wie oben bei Fall A 36 angegeben, hat auch der folg. Fall Berechtigung, hierhergestellt zu werden.

8. v. Fellenberg. 1904 (Archiv f. Gyn.). 29j. IVpara. 1898 Tumor. Laparatomie. Resektion der Pars interstit. tubae dext. und der angrenzenden Uteruswand. Katgutnaht. Heilg. — 1902 trotz drohender Uterusruptur bei d. Geb. an d. stark verdünnten, vorgewölbten Stelle der exstirpierten r. Adnexe Spontangeburt.

C.

Auch die Kalamität der früheren oder späteren Ruptur der genähten Uterus-Kaiserschnittswunde ist nicht so selten und ereignet sich immer wieder, wie folgende Fälle zeigen.

1. Johannovsky(-Caruso). 1888 (Prager med. Wochenschr.). 29j. Ipara. 20. VIII. 1886 Sect. caes. Rachitis. 9 seromusculäre Silberdraht- und oberflächl. Seidennähte mit Einfalzung der Serosa. Peritonitis septica. Mutter und Kind †. Sektion: oberste 2 Drahtnähte aufgegangen.

2. Merkel(-Caruso). 1888 (Archiv f. Gyn. Bd. 33). 40j. 13. I. 1888 Sect. caes. Carcin. uteri. 15—20 muscul. Karbolseidennähte, 4 seroseröse fortlaufende Lembertnähte mit Sublimatkatgut. Peritonitis septica. Mutter †. Sektion: 2 oberflächl. Katgutnähte frei flottierend, die anderen verschwunden. Wunde klafft.

3. Caruso(-Leopold). 1888 (Archiv f. Gyn. Bd. 33). 27j. Ipara. 1. II. 1888 Sect. caes. Rachitis. Eklampsie. 9 seromuscul. Nähte und seroseröse fortlauf. Falznaht mit Chromsäurekatgut. Peritonitis septica. Mutter †. Kind lebt Sektion: Wunde klaffend. Alle Katgutsuturen locker. —

4. L. van d. Hœven. 1890 (Nouv. Arch. de Gyn. et d'Obstétr. Sept.). 1890 Sect. caes. Rachitis. Naht nach Sänger mit Juniperuskatgut (-Weichkatgut). Plötzlicher Kollaps und Exitus beim Aufsitzen im Bett. 2 Tage nach der Operat. Ruptur der Uteruswunde. Kind lebt.

5. Carmalt, C. 1903 (Americ. Journ. of Obstetr. Mai). 1903(?) Sect. caes. Katgutnähte. Fieber. Bald nach d. Sect. caes. Wiedereröffnung der Laparatomienaht. Porro. Uteruswundränder waren auseinandergewichen; Auflockerung und Durchsickern an der vord. Uteruswand. Heilg.

6. Carmalt, C. 1903 (Americ. Journ. of Obstetr. Mai). Sah kurz vor seinem Fall (5) das gleiche Verhalten der genähten Uteruswunde bei der Obduktion eines von einem Kollegen operierten Falles.

7. Lepage. 1907 (Zentralbl. f. Gyn.). 1907 (?): Sect. caes. Katgutnaht. Blutung. 24 Stunden nach der Sect. caes. Wiedereröffnung der Laparatomienaht, Porro. Platzen der genähten Uteruswunde. Heilung.

8. Boissard. 1911 (Zentralbl. f. Gyn.). 1911 Sect. caes. Nr. III-Katgutknopfnähte. Mutter †. Sektion: Peritoneum war reaktionslos; Uterusnaht hatte an 4 Stellen nachgegeben.

D.

Eine unliebsame Komplikation bilden Uterus-Bauchdeckenfisteln nach Kaiserschnitt, wie sie außer A 10, 26, 29 usw. z. B. folgende Fälle illustrieren:

1. Zweifel (Caruso). 1888 (Archiv f. Gyn. Bd. 33). 31 j. II para. 21. VIII. 1887 Sect. caes. Rachitis. 16 seromuscul., 35 seroseröse Chromsäurekatgutnähte (nach Lembert), 1 Umstechung. Nach 1 Jahr Bauchnarbenfistel, aus der sich Chromsäurekatgutligaturen des Uterus abstoßen. Heilung.

2. Arnott (Caruso). 1888 (Edinb. med. Journ.). 21 j. II para. 11. V. 1887 Sect. caes. Beckenenge. Mehrere tiefe und oberflächliche Karbolseidennähte. Uterus-Bauchnarbenfistel. Uterus mit Bauchdeckennarbe verwachsen. Heilung.

3. Noble. 1891 (Journ. of the Americ. med. soc.). 1. Sect. caes. Uterusbauchdeckenfistel; trotzdem neue Konzeption; Platzen der Eihäute in der 33. Woche. 2. Sect. caes. mit Erweiterung der Fistel. Uterusnarbe mit Bauchwand vollständig verwachsen. Heilung. Kind lebt.

4. De Windt. 1892 (Annales et Bullet. de la Soc. de Méd. Août). 34 j. IV para. 1892 (?) Sect. caes. Eingekeilte Schulterlage. Fieber. Uterusbauchdeckenabszeß. Heilung nach 6 Wochen.

5. Everke. 1897 (Frommels Jahresbericht). 1. Sect. caes. Beckenenge. Scheiden-Uterus-Bauchdeckenfistel. Anfrischung und Naht. Heilung. Uterus mit Bauchdecke verwachsen. 12. XII. 1897 2. Sect. caes. Wieder Uterus-Bauchdeckenfistel. Patientin wird 4 Wochen nach der Operation mit dieser entlassen.

6. Everke. 1898 (Ebenda). 19. II. 1898 Sect. caes. Beckenenge. Seidennähte. Fieber. Scheiden-Uterus-Bauchdeckenfistel. Patientin wird damit entlassen.

7. Selhorst. 1900 (Zentralbl. f. Gyn.). 40 j. V para. 1891 1. Sect. caes. Rachitis. Seidennaht. Heilung. Später Uteruswandabszeß. 1900 2. Sect. caes. Tiefe und Serosanaht. Alte Uterusnarbe mit Bauchwand verwachsen; in der Uterusnarbe noch Seidennähte. Heilung.

8. Wiener. 1901 (Monatsschr. f. Geb. u. Gyn. XIII). 2. Sect. caes. Seidennähte. Uterusbauchdeckenabszeß. Heilung nach ca. 10 Wochen.

9. Schroeder. 1901 (Ebenda). 30 j. II para. 1897 1. Sect. caes. Rachitis. 18. II. 1900 2. Sect. caes. Tiefgreifende Seidenknopfnähte, darüber seroseröse Katgutnaht. Uterusbauchdeckenfistel. Exitus letalis 18. V. 1900.

E.

Die gefährlichen Zufälle bei Bauchdeckenwunden und -narben hat die Sectio classica natürlich mit jeder gewöhnlichen Laparatomie gemein, u. a.:

a) Platzen der Bauchdecken finden wir in meinem näher erörterten 1. Fall, sowie nach dem Kaiserschnitt bei:

1. Duncan. 1892. (Transact. obstetr. Soc. London XXXIV). II para. 1892 Sect. caes. Rachitis. 8 tiefe, 8 halbtiefe Nähte. Typische Etagennaht der Bauchdecken. Entfernung der Nähte am 8. Tage. Darauf Platzen der Bauchwunde. Peritonitis. Exitus.

2. v. Mars. 1902 (Frommels Jahresbericht). 35 j. Sect. caes. Rachitis. — Pat. stand schon in der 1. Nacht post operat. auf, ebenso an den folgenden

Tagen. Am 12. Tage Platzen der Bauchnarbe, Hervortreten von Darm. Heilung.

3. v. Guerard. 1904 (Monatsschr. f. Geb. u. Gyn.). 1903 (?). Sect. caes. Beckenenge. Bei erneuter Gravidität im 8. Monat Platzen der Bauchdecke in der Umgebung der Narbe; kindskopfgroßes Konvolut von Darmschlingen auf der Bauchdecke.

Jüngst hatte auch das Baseler Frauenspital den Verlust einer Patientin zu beklagen, deren Tod infolge von „paralytischen Ileus", nebst Peritonitis fibrinosa circumscripta, dieser wohl bedingt durch Infektion, wegen Platzens der Bauchdeckenwunde mit Darmprolaps eingetreten ist.

Frau W., 32 j. II para. 1. Geburt 1905: Sect. caes. wegen engen Beckens: Dist. crist. 28. D. sp. 28. Coni. ext. 16,5, Coni. diag. 9,5, Coni vera 7,5, Dist. tub. ischii 10 cm. In den 2 ersten Jahren nach der Operation Abgehen aller Zwirnfäden der Uterusnaht durch die Blase. Neuer Eintritt gegen Ende der 2. Gravidität am 10. VII. 1911. 16 Tage später wird die 2. Sect. caes. von Dr. Labhardt vorgenommen. $^1/_2$ Stunde vor der Operation einmalige innere Untersuchung mit Handschuh: Collum 1 frankenstückgroß entfaltet. Blase steht. Narkose: Pantopon 0,02; Äther-Chlorof.-Sauerstoff. Desinfektion: Azetonalkohol āā, 4 Min., Jodbenzoe. Zirka 8 cm über dem obern Symphysenrand suprasymphysärer Kreuzschnitt nach Pfannenstiel. Derselbe muß so hoch angelegt werden, weil infolge des ersten Kaiserschnittes die Blase weit oben am Uterus fixiert ist. Die Muskelschicht ist sehr dünn. Schon vor Eröffnung des Peritoneums erkennt man, daß an der vorderen Bauchwand gerade in der Medianlinie eine Dünndarmschlinge adhärent ist. Diese muß, um Platz zu bekommen, freigemacht werden. Die vorsichtige Ablösung geschieht nach Eröffnung des Peritoneums teils stumpf, teils mit der Schere; dabei wird das Peritoneum parietale mitgenommen, so daß in der verlöteten Darmpartie unmöglich ein Defekt entstehen kann. Um spätere Adhärenzen zu vermeiden, wird betreffende rauhflächige Darmstelle mittels einer Lembertnaht überdeckt, wodurch das Darmlumen nur geringgradig eingeengt wird. Unterdessen ist die Darmschlinge in ein steriles Tuch verpackt und vor die Bauchdecken gelagert. Längsinzision in die Vorderwand des Uterus. Gerade an dieser Stelle liegt die Placenta, welche rasch durchschnitten wird. Der Operateur erfaßt das große Kind (Knabe 55 cm lang, 4350 g schwer, gerader Kopfdurchmesser 12,5, großer querer $10^1/_4$, kleiner querer 8,5, Kopfumfang 39, Schulterbreite 13 cm), welches sich in I. H. H. L. befindet, an den Beinen, wendet es und extrahiert dasselbe. Es schreit sofort. Wegen ziemlich starker Blutung wird die Placenta durch Credé exprimiert. Die Eihäute werden teilweise mit einer Klemme gefaßt und herausgedreht. Massage des Uterus, der sich gut kontrahiert. Beim vorsichtigen Versuch, die sehr weit oben fixierte Harnblase mit der Schere zu lösen, wird diese eröffnet und es fließt etwas Urin ab. Naht des kleinen Loches durch eine Katgutknopfnaht, darüber eine seroseröse Naht und als dritte Etage wird die Serosa der Harnblase noch an das vordere Uterusperitoneum vernäht. Naht der Uterusinzision abwechslungsweise mit tiefgreifenden Zwirn- und halbtiefgreifenden Katgutknopfnähten, darüber fortlaufende seroseröse Katgutnaht. Als letzter Akt erfolgt die Tubensterilisation: Beiderseits Hervorziehen der Tube.

Durchtrennen derselben etwa im äußern Drittel. Zurückpräparieren des Peritonealüberzuges am uterinen Ende. Hervorziehen des Tubenstumpfes. Resektion von 2—3 cm hievon. Das uterine Ende schlüpft zurück. Über ihm wird die Serosa vernäht. Eine Unterbindungsnaht am peripheren Ende. Kampferöl in die Bauchhöhle. Naht der Bauchdecke Peritoneum: fortlaufende Katgutnaht. Muscularis ebenso — weil ihre Fasern leicht auseinanderweichen, muß der Muskelrand weit von der Medianlinie gefaßt werden —, Fascie nach Noble, Fett: fortlaufende Katgutnaht, Haut: Serres fines.

Die Tubensterilisation war auf Wunsch und schriftlichen, unterzeichneten Revers von Mann und Frau erfolgt. Die Blutung nach der Operation war keine bedeutende, vorsichtshalber wurde aber trotzdem der Schrotsack aufgelegt. Die ersten Tage des Wochenbetts standen unter dem Eindruck der erschwerten Darmpassage; immerhin waren stets ordentliche peristaltische Bewegungen nachzuweisen. Winde erfolgten am Morgen des 3. Tages, d. h. ca. 60 Stunden nach der Operation. Trotzdem trat am 3. und auch am 4. Tage je dreimaliges Erbrechen von gallig gefärbter Flüssigkeit auf. Da jedoch der Puls fiel, wurde abgewartet. Am 30. Juli erfolgte mehrmals reichliche Stuhlentleerung; das Erbrechen sistierte; es blieb nur zeitweiliges Aufstoßen. Auch dieses verschwand nach einer Magenspülung vom 31. VII. Der Leib war mit Ausnahme der 2 ersten Tage immer weich, eindrückbar und nicht empfindlich. Die Temperatursteigerung, welche vom 30. VII. an einsetzte, wurde auf das Genitalsystem bezogen, war doch kein Grund vorhanden, eine andere Ursache zu beschuldigen. Stuhl und Winde waren zu dieser Zeit stets reichlich. — Die Klammern wurden wegen der Schlaffheit der sehr dünnen Bauchwände erst am Morgen des 1. August entfernt, also 132 Stunden post operat., wo die Wunde scheinbar p. p. verheilt war. 8 Stunden später wurde konstatiert, daß die Bauchdeckenwunde in ihrer ganzen Länge und zwar in allen Schichten aufgegangen war. Zwei vorgefallene Darmschlingen werden vor der bald darauf vorgenommenen Sekundärnaht der Bauchwunde reponiert. Bei dieser neuen, nur kurzdauernden Operation zeigte sich die früher genähte Darmstelle wieder adhärent und der rechte M. rectus abd. teilweise nekrotisch. Von bloßer Enterostomie wurde, da keinerlei peritoneale Symptome auf die Notwendigkeit einer solchen hinwiesen, abgesehen. Nicht zu verschweigen ist noch die Tatsache, daß die Patientin schon am 4. Tage nach der Sect. caes. aufgesessen und in den letzten Tagen sich psychisch alteriert zeigte. So ist denn mit der Möglichkeit zu rechnen, daß die Patientin, die zeitweise allein lag, an ihrer Wunde, welche nur mit Mastix und etwas Watte bedeckt war, eventuell selbst herummanipulierte. Das Aufgehen der Wunde kann nicht auf Meteorismus bezogen werden; denn seit den reichlichen Entleerungen war der Leib keineswegs gespannt. Mit großer Wahrscheinlichkeit begann die Bauchwunde nicht erst am 8., sondern wohl schon am 4. oder 5. Tage von innen aus aufzugehen, weil das Peritoneum wegen Nekrose des rechten M. rectus abd. nachgab und sich subfaszial vorwölbte, was begünstigt wurde durch das häufige Erbrechen und Aufsitzen, sowie wegen der an sich geringen Tendenz der Wunde zur Heilung. — Nach der klinischen Beobachtung und dem Resultate der Autopsie ist anzunehmen, daß die Darmpassage primär etwas erschwert war, jedoch überwunden wurde. Den durch Platzen der Bauchwunde entstandenen Schwierigkeiten aber war der Organismus nicht mehr gewachsen und es war die bei der Sektion konstatierte Darmpara-

lyse offenbar die Folge des Darmprolapses und der nachfolgenden zweiten Operation.

b) Dehiszenz und Hernien der Bauchdeckennarbe nach Kaiserschnitt wurde außer meinem II. Fall und A 14, 35 usw. veröffentlicht z. B. von:

1. Balandin. 1891 (Verhdlgn. d. 10. internat. Kongresses [Abt. VIII Geb. u. Gyn.] zu Berlin, Bd. III). 1888 (?) Sect. caes. Rachitis. — Heilung. Bauchdeckennarbe unter dem Nabel und über der Symphyse verdünnt. 1891 neue Gravidität im 5. Monat: vollständige Dehiszenz der Narbe vom Nabel bis zur Symphyse mit entsprechender Eventration.

2. Staude. 1893 (Zentralbl. f. Gyn.). 1891 Sect. caes. Heilung p. p. 1893 bei erneuter Gravidität: im untern Teil der Bauchdeckennarbe hernienartige Dehiszenz.

3. Oui. 1907 (Zentralbl. f. Gyn.). 1905 (?) Sect. caes. Heilung. 1907 (?) spontane Geburt trotz riesiger Bauchnarbenhernie.

4. Schmidt. 1908 (ebenda 1908). 1904 Sect. caes. 1908 erneute Gravidität. Bauchbruch im ganzen Gebiete der frühern Narbe. Der kürbisgroße kreißende Uterus bildet den Bruchinhalt. Porro. Heilung.

Ein diesem ganz analoges Vorkommnis hat sich seinerzeit im Basler Frauenspital abgespielt. Es möge dieser Fall, wenn er auch nicht direkt in den engern Rahmen vorliegender Arbeit fällt, des allgemeinen Interesses wegen das er bietet, hier etwas ausführlicher behandelt werden.

Frau R., 41 j. XIII para. Uterus gravidus mens. VI in Hernia cicatricia perforata. 1906 hatte Patientin nach einer Lungenentzündung eine Bauchfellentzündung durchgemacht, weshalb sie laparatomiert wurde. Wegen typischen Ileuserscheinungen (Darmsteifung, Koliken, Kotbrechen) wiederholte man einige Monate später die gleiche Operation. — Das Dutzend vorausgegangener Geburten verlief normal. Im März dieses Jahres (1908) begann sich die Operationswunde zu öffnen, heilte jedoch nach längerem Liegen wieder zu. Beim Arbeiten aber, wobei sich die Gebärmutter nach vorne senkte, ging die Wunde von neuem auf und die Umgebung verfärbte sich immer mehr. Herr X. in St. Ludwig gab der Patientin etwas auf den Leib zu salben, was aber nichts half. Seit 4 Wochen nun liegt Patientin wieder im Bett und heute (1. VI. 1908) wird sie vom Arzt schließlich in die hiesige Frauenklinik geschickt. Eintrittsstatus: Uterus, der 7 bis 8 monatl. Schwangerschaft entsprechend, ist stark anteflektiert in einer großen Ventralhernie, welche über die Symphyse herunterhängt. Über der Hernie ist die Haut von brauner Farbe, stark verdünnt. Auf der untern Kuppe des Bruches, zwischen Nabel und Symphyse, entsprechend dem Fundus uteri finden sich 2 Dekubitalgeschwüre von 5- bzw. 2-Frankenstückgröße, etwa 5 cm voneinander entfernt. Der Geschwürsgrund ist gelblichnekrotisch und ergibt bei der histologischen Untersuchung typisches Granulationsgewebe ohne Besonderheiten. Beim Drücken auf die Umgebung der Geschwüre entleeren sich aus einer feinen Öffnung des kleineren Geschwürs Luftblasen. Wegen Verdacht auf Perforation des Peritoneums, bzw. weil die Vorderfläche des Uterus als infiziert angenommen wurde, die Frau schon draußen innerlich untersucht worden war, die Bauchhernie sowie so operiert werden mußte, entschloß man sich zur Laparatomie, Sectio caes. Porro. Ovalärer

Schnitt an der Grenze zwischen normaler und verdünnter Bauchhaut. — Die Perforation im Geschwürsgrunde führt direkt in die Peritonealhöhle. — 15 cm langer querer Fundalschnitt, Extraktion des lebenden, aber frühreifen Kindes. Porro mit extraperitonealer Stielversorgung. Resektion der verdünnten Bauchwandnarbenränder; Abpräparieren der Haut von der Fascie; Naht des Peritoneums mit der Fascie nach Noble mittels Katgutknopfnähten. Über diese erste folgt eine zweite Fasciennaht nach Lembert mit Zwirnknopfnähten. Sodann Naht der Hautränder abwechselnd mit Zwirn- und Katgutknopfnähten. Die Heilung wurde durch Thrombophlebitis und Bronchitis mit Fieber bis zu 39° kompliziert. Austritt der Patientin am 14. VIII. 1908. Entlassungsbefund: Die Laparatomiewunde am untern Wundwinkel noch etwas granulierend. Vulva klafft; Cervixstumpf frei beweglich; rechts eine kleine Infiltration in der Gegend der Darmbeinschaufel.

Die Angaben unter B—E wurden dem Vorausgehenden angereiht, um einigermaßen daran zu erinnern, mit welch unliebsamen Eventualitäten man bei Vornahme des Kaiserschnittes auch trotz der heutigen Anti- und Asepsia, trotz der höchst vervollkommneten Operationstechnik unserer Zeit noch immer zu rechnen hat. Diese spärlichen Mitteilungen werden selbstverständlich keinen unserer geschickten Operateure entmutigen; sie können und sollen es auch nicht; doch haben sie ihren Zweck vollauf erreicht, wenn der eine oder andere, der es in letzter Zeit mit der Indikationsstellung zum Kaiserschnitt nicht besonders genau nahm, sich hiedurch einigermaßen bewogen fühlt, in Zukunft die Notwendigkeit eines solchen immerhin folgenschweren Eingriffes ernstlicher in Erwägung zu ziehen. — Unserem Thema s. s. diene noch folgendes:

Wir wundern uns nicht über Uterusnarbenrupturen und -dehiszenzen, welche aus einer Zeit stammen, in der man die Wiedervereinigung der Wundränder gewissermaßen noch dem glücklichen Zufall überließ, wie sie uns durch die klassische Arbeit Krukenbergs vorgelegt worden. Anderes war zu erwarten nach Einführung der Uterusnaht. Schon 1882 sprachen Sänger und Leopold auf der 55. gyn. Versammlung in Eisenach über Verbesserung des Kaiserschnitts durch Anwendung der Naht. In demselben Jahre illustrierte Kehrer seine Uterusnahtmethode im Archiv f. Gyn. S. 206; ebenda 1884, S. 432 Leopold und 1885, S. 226 Sänger. Des letztern Nahtmethode wurde schon seit 1882 in Anwendung gebracht und von den meisten Autoren als eine der besten befunden und in der Folge am häufigsten geübt. Zugunsten der richtigen Sängernaht scheint die Tatsache zu sprechen, daß in der Literatur bis 1895 kein Fall von Uterusruptur nach vorausgegangener Sängernaht zu finden war. Von 1895—1900 wurden 3, von 1900

bis 1911 40 solcher Unglücksfälle veröffentlicht (inkl. vorliegende 2 näher beschriebene Fälle). Dazu kommen noch 8 Fälle gefährlichster Dehiszenz der alten Kaiserschnittsnarbe. 43 Fälle von Uterusruptur nach Kaiserschnitt, davon 40 im letzten Jahrzehnt; diese unheimlich hohe Ziffer muß zu denken geben! Worin ist die Ursache dieser Erscheinung zu suchen? Wohl kaum bloß in der vermehrten Ausführung des alten Kaiserschnittes in den letzten Jahren. Ist man vielleicht von der angeblich erprobten Sängerschen Naht zu sehr abgewichen oder ist diese selbst ungenügend? Die relativ günstigen Resultate im 19. Jahrhundert scheinen nicht für letztere Annahme zu sprechen. Dagegen ergibt sich aus der Literatur, daß eine große Zahl neuerer Autoren nicht mehr die Originalmethode Sängers (vgl. Archiv f. Gyn. 1885, S. 226) anwendet — gleichwohl aber ihr Vorgehen nach Sänger benennt —, vor allem gilt dies in Bezug auf die sorgfältige Einfalzung der Serosa und die Etagennaht und zwar besonders die tiefe Naht durch die gesamte Uteruswand, welche aber die Decidua nicht mitnimmt. Nur so wird einigermaßen garantiert, daß sich die Mucosa nicht zwischen die Muskelschnittränder legt und rasch mit dem Peritoneum verwächst, worauf die Muscularis an solider Wiedervereinigung verhindert wird, wie sich dies in meinem näher beschriebenen 2. Fall, im Falle Woyer, Eckstein, Henkel, K. H. Dahlmann, Frigyesi usw. annehmen läßt. Aus solchen Gründen wäre wohl zu raten: Zurück zur typischen Sängernaht! Auf passendes Nahtmaterial ist dabei selbstverständlich auch zu sehen. Zu vermeiden sind besonders leicht durchschneidende oder aber zu schnell resorbierbare Stoffe. Ersteres war oft bei Silberdraht, letzteres bei zu dünnem oder schlecht präpariertem Katgut der Fall (Johannovsky, Jeannin usw.).

Unter meinen angeführten 43 Fällen von Ruptur und den 8 Dehiszenzen der Kaiserschnittsnarben sowie den 8 Rupturen der genähten Uteruskaiserschnittswunde kamen alle üblichen wichtigsten Nahtmaterialien zur Anwendung. Man könnte also mit Olshausen und Bumm kurz behaupten: Es kommt zur Erreichung einer richtigen Konsolidation der Uteruswunde weniger auf das Nahtmaterial selbst, als auf die Nahtmethode an. Sehr auffällig ist immerhin die Erscheinung, daß in allen näher veröffentlichten Fällen der Heilungsverlauf durch Fieber gestört war und man wird kaum fehlgehen, bei den wenigen andern Fällen, wo nichts in Bezug auf Temperatur angegeben worden, ebenfalls eine fieberhafte Wund-

heilung anzunehmen. Es wird sich weniger um nicht ganz aspetisches Nahtmaterial gehandelt haben, als um sekundär infizierte Uteruswunden (z. B. Gonorrhoe).

Die Einführung des queren Fundalschnittes durch Fritsch hat die spätere Rupturgefahr nicht verkleinert und Scheffzek betonte vor kurzem die starke Faserverschiebung besonders des fundalen Uterusteiles im puerperalen Involutionsstadium, welche schuld daran sei, daß die Sicherheit der Narbe bloß eine problematische bleibe. Diese Ansicht hat etwas bestechendes an sich, darf aber kaum verallgemeinert werden, finden sich doch Beispiele genug, wo die korporeale Uterusnarbe sehr solid ausgefallen, wo sogar eine Restitutio ad integrum auch der Muscularis stattfand, so daß von einer eigentlichen „Narbe" überhaupt nicht mehr gesprochen werden konnte (vgl. meine 2 Fälle, Braun, Prüsmann, Schauta, Füth und Vogt).

Die große Zunahme der Uterusruptur nach Kaiserschnitt im 20. Jahrhundert könnte man, wie erwähnt, auch geneigt sein, auf die häufigere Anwendung der diesbezüglichen Operation zu schieben. Es ist freilich wahrscheinlich, daß man in den letzten Jahren da und dort auch ohne hinreichend strenge Indikation den immerhin schwerwiegenden Eingriff vorgenommen (siehe 1. Operation meines I. Falles). Nicht auszuschließen ist auch die Möglichkeit, daß man in vielen (eventuell nicht ganz reinen) Fällen zu konservativ vorgegangen ist, d. h. die Porrooperation oder Tubensterilisation im gegebenen Momente nicht ausführte. — Die Mehranwendung des Kaiserschnitts im letzten Dezennium bietet jedoch kaum eine befriedigende Erklärung der Rupturzunahmen, wenn man weiß, daß gerade während derselben Periode die Hebosteotomie und der extraperitoneale oder zervikale Kaiserschnitt recht häufig als Konkurrenzverfahren der alten Sectio classica herbeigezogen wurde. Seit ein paar Jahren wurde so viel zugunsten des zervikalen Kaiserschnittes geschrieben, daß es fast den Anschein hatte, als seien damit alle Gefahren des korporealen Schnittes für immer verschwunden. Der erstere wird von vielen bevorzugt, teils um bei der Operation extraperitoneal zu bleiben, teils um in der Cervix, wo geringere Verschiebung der Gewebsfasern als im Corpus uteri im Wochenbett vorkommt, eine solidere Narbe zu erhalten. Aber auch diese noch relativ junge vielversprechende Operationsmethode in ihren Modifikationen nach Latzko, Frank und Sellheim scheint spätere Rupturen durchaus nicht auszuschließen. Schon Labhardt hat

seinerzeit auf solche Vorkommnisse aufmerksam gemacht und der Fall Traugott hat seine Befürchtungen wieder bestätigt; letzterer fand nämlich nach vorausgegangenem extraperitonealem Kaiserschnitt nach Frank bei einer spätern zervikalen transperitonealen Sectio die Cervixwand in der Gegend der alten Inzision zu einer millimeterdünnen Membran gedehnt, die wahrscheinlich kurz vor der Ruptur stand. Auch Sellheim gibt zu, in einem Falle von extraperitonealem Uterusschnitt sei bei Beckenenge das untere Uterinsegment bis auf 3 mm verdünnt gewesen. Bei unüberwindlichen Hindernissen und zu langem Warten wäre eine Dehnung und Ruptur einer solchen Narbe natürlich möglich, aber deshalb solle man den zervikalen Schnitt keinen Strick drehen. Wenn wir bedenken, daß der ausgeführte klassische Kaiserschnitt schon nach Tausenden, der zervikale Schnitt dagegen erst nach Hunderten zählt und daß die Uterusruptur bei ersterem meist nach sekundärer Wundheilung und damit schwacher Narbenbildung auftrat, so ist nach obigen Ereignissen eine gewisse skeptische Zurückhaltung in der günstigen Beurteilung der extraperitonealen Sectio begreiflich. Ist es doch nicht auszuschließen, daß gelegentlich auch eine genähte Cervixkaiserschnittwunde infolge sekundärer Wundheilung ungenügend konsolidiert. Eine schlechte Cervixnarbe ist aber bei allfällig späterer Geburt wegen bekanntlich sehr starker Dehnung des untern Uterinsegmentes und der Cervix augenscheinlich noch viel gefährlicher als eine korporeale Narbe. Nach Routh ist denn auch der vaginale Kaiserschnitt in Großbritannien nicht üblich (populär) und auch der extraperitoneale erfreut sich nicht der Gunst der Engländer. Wenn auch nach einzelnen Autoren der zervikale Kaiserschnitt leichter als der korporeale auszuführen ist (Fehling, Beitr. z. Geb. u. Gyn. XVI, 1911), so kann dies nur für die an derselben Frau zum erstenmal gemachte Operation gelten, während die Wiederholung des extraperitonealen Kaiserschnitts wegen diffiziler oder gar unmöglicher Ablösung des Peritoneum usw. auf erhebliche Schwierigkeiten stößt (vgl. Sellheim, ebenda). Leopold macht außerdem darauf aufmerksam, daß die Entwicklung des Kindes bei der Sectio classica durchschnittlich 2 Minuten, beim zervikalen Kaiserschnitt ca. 10 Minuten nach Beginn des Hautschnittes erfolgen kann; daß bei letzterem die Naht sehr kompliziert und Drainage meist notwendig sei; ferner wäre der Blutverlust manchmal ein viel größerer als bei ersterer; auch entständen beim zervikalen Schnitt selbst in saubern Fällen häufiger Fieber und Thrombose und die Kindermortalität betrage

4—7% mehr als wie beim korporealen Schnitt; das wirklich extraperitoneale Verfahren sei nur bei hochstehender Plica vesicouterina, also bei lang ausgezogenem Collum nach langer Geburtsdauer relativ leicht, aber bei tiefer Plica schwer oder gar nicht durchführbar. Solche Gründe haben Leopold zum Ausspruch bewogen: Dominierend bleibt die klassische Sectio caesarea mit ihren sehr guten Erfolgen für Mutter und Kind als die eleganteste Operation, welche von den Konkurrenzoperationen niemals weder eingeschränkt noch verdrängt werden wird.

Die 37 Uterus-Kaiserschnittsrupturen des letzten Dezenniums aber mahnen eindringlich, dafür zu sorgen, daß obiger optimistische Ausspruch in Zukunft wirkliche Berechtigung hat. Das Hauptgewicht ist dabei auf die Prophylaxe zu legen. Nicht um sein Operationsjournal mit ein paar glänzenden „Fällen" mehr zu füllen soll der alte konservative Kaiserschnitt ausgeführt werden, ist er doch stets ein Eingriff von ernster Tragweite, auch wenn man von zufälligen Komplikationen, deren ich in meiner vorigen Zusammenstellung einige erwähnt, absieht, sondern nur nach wirklich gegebener Indikation. In unsaubern oder zweifelhaft infizierten Fällen wird wohl am besten die Porrooperation angewendet, in ausgesuchten Fällen eventuell richtige Tubensterilisation vorgenommen. Nach Belser war freilich keine bis 1910 veröffentlichte Art der Tubensterilisation garantierend; dagegen wurde kürzlich von Labhardt eine einfache, ausgezeichnete Resultate liefernde Modifikation der Tubensterilisation in der Schweizer med. Rundschau besprochen, wie sie seit mehreren Jahren im Basler Frauenspital angewendet wird (siehe unter E a, Fall W.).

Wenn auch nach der Literatur zu schließen trotz exaktester Naht und scheinbar günstigem reaktionslosem Heilungsverlauf eine Uterusruptur bei nachfolgender Schwangerschaft nicht absolut ausgeschlossen werden kann, so ist dies doch eine so außerordentliche Seltenheit, daß man in jedem Fall alles anwenden muß, ersteres Ziel zu erreichen.

Weniger einladend scheint die prophylaktische Ventrofixation zu sein, wie sie von einzelnen auswärtigen Autoren, z. B. nach der interessanten Abhandlung Brodheads (vgl. Literatur) neuerdings wieder von Sinclair geübt wird. In seiner Arbeit über wiederholten Kaiserschnitt sagt Sinclair: Wiederholte Erfahrungen deuten auf die Tatsache hin, daß die Patientin am sichersten ist, wenn

während einer zweiten oder einer darauffolgenden Operation die Adhäsionen am sorgfältigsten vor Zerreißung geschützt werden. Er berichtet sodann über einen Fall, bei dem 4 Kaiserschnitte gemacht worden sind. Nach dem ersten Kaiserschnitt wurde der Uterus an der Bauchhöhlenwand adhärent gleichwie nach einer Ventrofixation und der 2. und 3. Kaiserschnitt waren sozusagen extraperitoneal. S. glaubt, daß man aus den zahlreich berichteten Fällen schließen dürfe, daß, wenn breite Adhäsionen stattfinden und dieselben nicht zerrissen werden, die Gefahr stark vermindert sei. Er hat noch keinen Bericht gefunden, der auf ein letales Resultat in einem solchen Fall hätte schließen lassen. Er operiert wie folgt: Nach dem gewöhnlichen Schnitt wird die Uteruswunde mit Seide geschlossen. Tief unten in der Plica vesicouterina ziemlich lateralwärts von der Blase wird beiderseits eine feine Seidennaht angelegt, um die Falte zu schließen und um das Eindringen von Därmen in Zukunft zu verhindern. Dann macht er eine feine Seidennaht zwischen dem parietalen Peritoneum in der Höhe des untern Endes der Inzision und dem Uterus, ziemlich weit vom Rande der Uteruswunde entfernt. Diese Uteroparietalnaht wird beidseits symmetrisch nach oben fortgesetzt, bis die höchste Naht ein wenig über dem Niveau des untersten Randes des Uteruskörpers sich befindet. Dann wird stärkere Seide durch die (Rektus-) Fascie auf der einen Seite der Wunde durch das Peritoneum hindurchgeführt und quer hinüber durch einen beträchtlichen, nicht sehr oberflächlichen Teil des Uterus, dann hinaus durch Peritoneum und Fascie geführt und als versenkte Naht geknüpft. Noch eine Naht wird höher oben angelegt, um die Uteruswunde nahe ihrem obern Ende einzuschließen. Dies sichert Adhäsionen in weiter Ausdehnung und die Abdominalwunde wird damit geschlossen; Därme und Omentum maius werden auf diese Art von dem Felde der spätern Operation ausgeschlossen. Darauf gibt Sinclair seine Erfahrung in 30 Fällen kund, in denen Sterilität durch Hysteropexis hypogastrica kuriert wurde, welche die Schwangerschaft und Geburt ohne anormale Symptome durchgemacht haben. Mit Recht bemerkt Brodhead, man erwarte mit großem Interesse weitere Resultate durch diese Behandlungsart, da uns ja bekannt ist, daß Uterusruptur schon auf (ungenügende?) Ventrofixation folgte und so wird nur die Zukunft über den Wert dieser, seinerzeit schon von Olshausen angestrebten, aber wegen oft nachfolgender Beschwerden der Frauen wieder aufgegebenen Methode Aufschluß geben können. Sollte bei späterer Schwanger-

schaft vor den Geburtswehen operiert werden, so dürften günstige Resultate dieser Methode nicht auszuschließen sein.

Die Prognose bei Uterusruptur nach Kaiserschnitt wird besonders nach den Mortalitätsprozenten für Mutter und Kind bemessen. Eine diesbezügliche relativ günstige Prognose für die Mutter ist nur bei rascher Hilfeleistung möglich, während trotz dieser die Prognose für das Kind recht schlecht ausfiel. Damit die Prognose bei erneuter Gravidität nach Kaiserschnitt für Mutter und Kind sich möglichst günstig gestaltet, ist es rätlich, die Schwangere in einer entsprechenden Anstalt mindestens im letzten Monat beobachten zu lassen, um gegebenenfalls die Frühgeburt einleiten oder doch vor Beginn der Geburtswehen die nötige Operation ausführen zu können. Freilich sind auch trotz dieser Vorsichtsmaßregel nicht alle Gefahren ausgeschaltet, wie uns die Literatur beweist (Meyer 1903, Woyer, Schink, Kerr, Schick usw.).

Aus diesen Darlegungen ergibt sich zu gunsten der Prophylaxe der Uterusruptur nach Kaiserschnitt:

1. Möglichste Einschränkung des heute da und dort allzu weiten Spielraumes der relativen Indikation zum Kaiserschnitt.

2. Sorge für exakteste Uterusnaht nach Sänger, am besten mit solidem resorbierbarem Material und reaktionslose, d. h. primäre Wundheilung auch der Uteruswunde. Besondere Sorgfalt muß einer sehr exakten Naht der Muscularis gelegt werden. Diese Frage muß einer erneuten Untersuchung unterzogen werden. Eventuell Tubensterilisation unter streng individualisierender Auswahl der Fälle.

3. Kontrollierung einer nach Kaiserschnitt wieder Graviden während der letzten Schwangerschaftswochen in einer entsprechenden Klinik behufs rechtzeitiger Operation oder eventueller künstlicher Frühgeburt.

Bei bereits eingetretener Ruptur nach Kaiserschnitt dagegen hat sich die Art des sogleich vorzunehmenden chirurgischen Eingriffes nach dem einzelnen Fall zu richten und wird diese wohl in den meisten Fällen in Radikaloperation (Porro), seltener in konservativerem Vorgehen mit Ausschaltung der künftigen Facultas concipiendi durch richtige Tubensterilisation bestehen.

Literatur.

Brodhead, G., Rupture of the uterus through the caesar. cicatr. Americ. Journ. of Obstetr. 1908, Bd. 57.

Feis, Untersuchungen über elastische Fasern und Gefäße des Uterus. Archiv f. Gyn. 1909, Bd. 89.

Flesch, M., 3 Fälle von Kaiserschnitt. Mit kritischen Bemerkungen über den Wert der tubaren Sterilisation. Zeitschr. f. Geb. u. Gyn. 1910, Bd. 66.

Fritsch, Ref. über die Behandlung der Uterusrupturen. Verhandl. d. Gesellsch. f. Gyn. Wien 1895, Bd. VI.

Haven-Young, Repeated cesarean section upon the same individual with report of two cases. Americ. Journ. of Obst. 1903, Bd. 48.

Kehrer, F. A., Historisches und Kritisches über den Kaiserschnitt. Beitr. zur Geb. u. Gyn. 1909, Bd. 14.

Kleinhans, Der klassische Kaiserschnitt. v. Winckels Handb. d. Geb. u. Gyn.

Krukenberg, Beiträge zur Kaiserschnittfrage. Archiv f. Gyn. 1886, Bd. 28.

Labhardt, Rupturen in Cervixnarben. Gyn. Helvet. 1905. Zeitschr. f. Geb. u. Gyn. Bd. 53.

Latzko, Der extraperitoneale Kaiserschnitt usw. Wiener klin. Wochenschr. 1909.

Leopold, Welche Stellung nimmt die klassische Sectio caes. zur Hebosteotomie und zum extraperitonealen Kaiserschnitt ein? Archiv f. Gyn. 1910, Bd. 91.

Motoi Oyamada, Über Riesenkinder. Beitr. f. Geb. u. Gyn. 1911, Bd. 17.

Schier, J., Über die Indikation zum Kaiserschnitt und deren Wert. Würzburg 1888.

Scipiades, Ein Beitrag zur Therapie der Uterusrupturen. Gyn. Rundschau 1910.

Sinclair, Journ. Obstetr. and Gyn. Brit. Emp. 1907.

Traugott, Monatsschr. f. Geb. u. Gyn. 1911.

Routh, American. Journ. of Obstetr. 1911.

Vogt, Über Uterusrupturen nach klassischem Kaiserschnitt. Archiv f. Gyn. 1911, Bd. 95.

(Weitere Literaturangaben siehe bei den einzelnen Fällen meiner tabellar. Übersicht.)

Fig. A. 6.

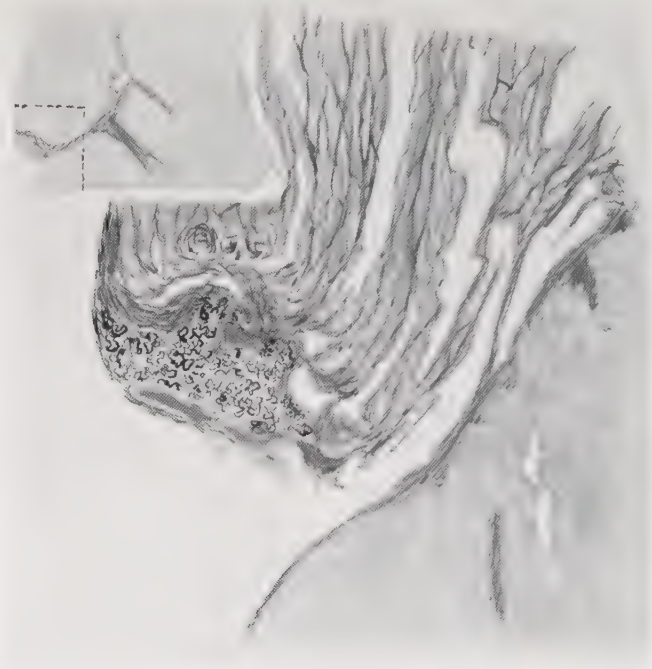

Destruierendes Wachstum d. Placentarzotten unter die Serosa u. in die Muscularis b. 1. Fall (ventral-fundalwärts, rechts.)

Fig. A. 7.

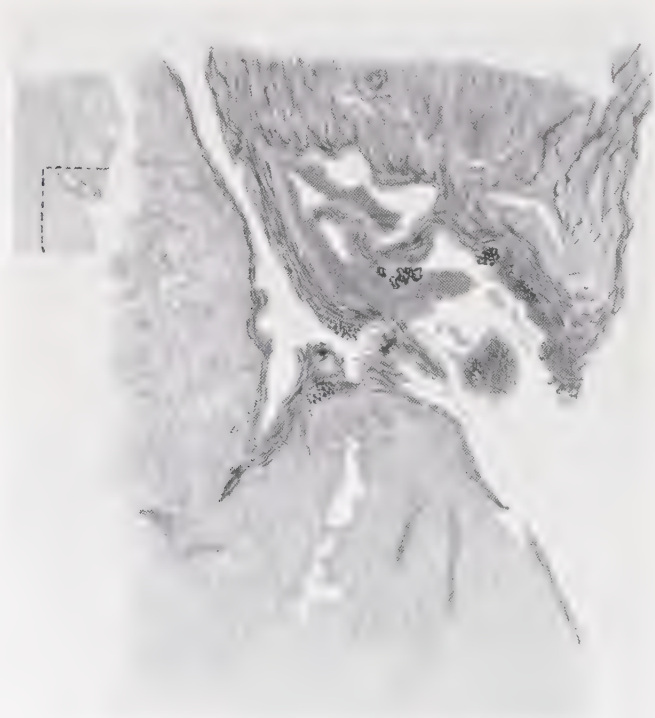

Wyss, Zürich. Korrespondier. Schnitt zu Fig. A. 6, (v. ventral-fundalwärts, links).

Fig. A. 3.

Exstirpiert. Uterus v. 1. Fall.
(Ventral-Ansicht.)

Fig. B. I.

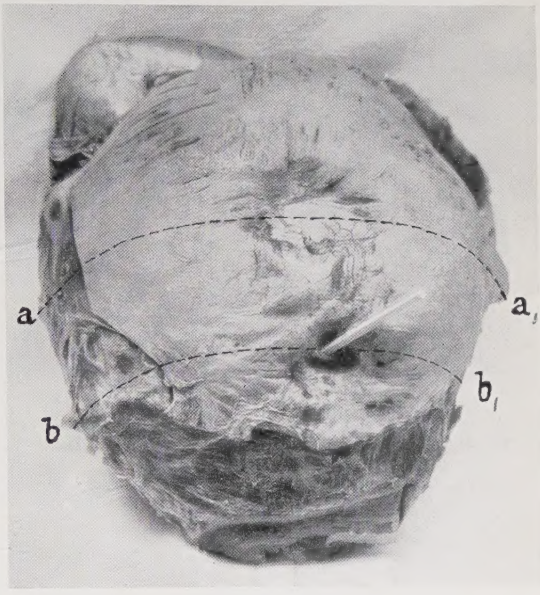

Exstirpiert. Uterus v. 2. Fall.
(Ventral-Ansicht.)

Fig. B. II. a.

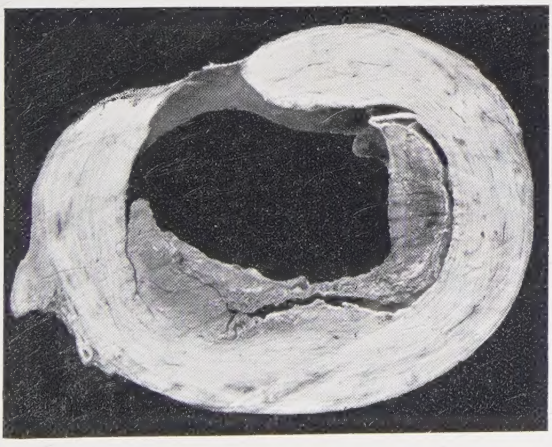

Schnitt aa, (Dehiscenz) v. Fig. B. I.
(Cervixwärts gesehen.)

Fig. B. II. b.

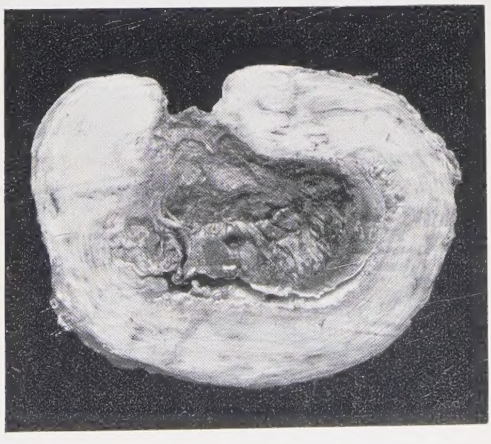

Schnitt bb, (Ruptur) v. Fig. B. I.
(Cervixwärts gesehen.)

Verlag von Georg Thieme in Leipzig.

Druck von
C. Grumbach
in Leipzig.